



UNIVERSIDADE  
ESTADUAL DO  
MARANHÃO

UNIVERSIDADE ESTADUAL DO MARANHÃO  
DEPARTAMENTO DAS CLINICAS

NELSON COSTA PINHEIRO

**AVALIAÇÃO RENAL DE CÃES NATURALMENTE INFECTADOS  
POR *LEISHMANIA SPP* E TRATADOS COM MILTEFORAN®  
(MILTEFOSINA): ASPECTOS ULTRASSONOGRÁFICOS MODO B E  
DOPPLER**

São Luís - MA

2022



UNIVERSIDADE  
ESTADUAL DO  
MARANHÃO

UNIVERSIDADE ESTADUAL DO MARANHÃO  
DEPARTAMENTO DAS CLINICAS

**AVALIAÇÃO RENAL DE CÃES NATURALMENTE INFECTADOS  
POR *LEISHMANIA SPP* E TRATADOS COM MILTEFORAN®  
(MILTEFOSINA): ASPECTOS ULTRASSONOGRÁFICOS MODO B E  
DOPPLER**

Monografia apresentada ao Curso de Medicina Veterinária da  
Universidade Estadual do Maranhão, com requisito para grau de  
Bacharel em Medicina Veterinária.

Orientador: Prof. Dr. Porfírio Candanedo Guerra

São Luís - MA

2022



Pinheiro, Nelson Costa.

Avaliação renal de cães naturalmente infectados por *leishmania spp* e tratados com milteforan® (miltefosina): aspectos ultrassonográficos modo B e Doppler / Nelson Costa Pinheiro. – São Luís, 2022

44 f

Monografia (Graduação) – Curso de Medicina Veterinária Universidade Estadual do Maranhão, 2022.

Orientador: Prof. Dr. Porfirio Candanedo Guerra.

1.Leishmaniose. 2.Ultrassonografia. 3.Rim. 4.Miltefosina. I.Título.

**CDU: 636.7:616.993.161**



UNIVERSIDADE  
ESTADUAL DO  
MARANHÃO

UNIVERSIDADE ESTADUAL DO MARANHÃO  
DEPARTAMENTO DAS CLINICAS

**AVALIAÇÃO RENAL DE CÃES NATURALMENTE INFECTADOS POR  
*LEISHMANIA SPP* E TRATADOS COM MILTEFORAN® (MILTEFOSINA):  
ASPECTOS ULTRASSONOGRÁFICOS MODO B E DOPPLER**

Monografia apresentada ao Curso de Medicina Veterinária da  
Universidade Estadual do Maranhão, com requisito para grau de  
Bacharel em Medicina Veterinária.

Aprovada em: 07 / 07 / 2022

**BANCA EXAMINADORA**

---

**Prof. Dr. Porfírio Candanedo Guerra – Orientador**

Doutor em Medicina Veterinária  
Universidade Estadual do Maranhão

---

**Prof. Dr. Cláudio Luís Nina Gomes – 1º examinador**

Doutor em Medicina Veterinária  
Universidade Estadual do Maranhão

---

**Danillo Brenno de Assis Torres – 2º examinador**

Doutorando em Medicina Veterinária  
Universidade Estadual do Maranhão



UNIVERSIDADE  
ESTADUAL DO  
MARANHÃO

Aos alicerces da minha vida, cujo amor e carinho é combustível para fortificar meus caminhos: meus pais de sangue e de coração, minha namorada e meu melhor amigo.



UNIVERSIDADE  
ESTADUAL DO  
MARANHÃO

## AGRADECIMENTO

Agradeço a Deus por ter me amparado e permitido alcançar mais uma etapa na minha jornada. A meus familiares e amigos que têm participado constantemente das minhas conquistas. A meu pai, por ser fonte de inspiração e motivação para alcançar meus ideais. A minha namorada e futura noiva, por está travando batalhas incessantes ao meu lado. A meu orientador e coorientador por acreditarem no meu potencial e capacidade. Aos animais, tutores e todos envolvidos na minha formação como humano e profissional.



UNIVERSIDADE  
ESTADUAL DO  
MARANHÃO

*“Há muitas razões para duvidar e uma só para  
crer.”*

(Carlos Drummond de Andrade)



## RESUMO

A leishmaniose é uma doença de caráter zoonótico causada por um protozoário intracelular do gênero *Leishmania*. O ultrassom mostra-se uma modalidade diagnóstica não invasiva, que consegue detectar precocemente diversas alterações. O objetivo desse trabalho é identificar as alterações do parênquima e da hemodinâmica renal, por meio do emprego da avaliação ultrassonográfica em modo B e doppler, de cães com LVC tratados com miltefosina. Foram utilizados 30 animais divididos em três grupos. Com o primeiro formado por dez cães não portadores de LVC (G1) o segundo com dez cães portadores de LVC não tratados com miltefosina (G2) e o dez terceiro formados por cães portadores de LVC tratados com miltefosina (G3). Foram coletadas amostras de sangue dos animais selecionados para análise bioquímica de ureia e creatinina, aferição da pressão arterial sistêmica (PAS) foi realizada por meio de Doppler vascular e efetuadas ultrassonografias para a avaliação renal completa do parênquima renal com Modo B e dos índices hemodinâmicos com Doppler colorido. Presença de nefropatia foram achados relevantes para animais do G2 e o do G3. Cinco animais do G2 e três do G3 apresentaram valores de IR maiores que 0,70 nas artérias renais direita e esquerda, o G1 apresentou valores inferiores. Mesmo com algumas alterações ultrassonográficas e hemodinâmicas, os valores de U e C se apresentaram dentro da normalidade para a espécie, no entanto, os animais tratados com Milteforan® (miltefosina) apresentaram valores séricos inferiores aos não tratados. As médias do IR dos animais com LVC foram superiores ao dos animais sem a doença, não apresentando diferença entre os animais com LVC tratados e não tratados. Os animais com leishmaniose não tratados apresentaram valores superiores de PAS em relação aos animais tratados com Milteforan® (miltefosina).

**Palavras-chave:** Leishmaniose, Ultrassonografia, Rim, Miltefosina.



## ABSTRACT

Leishmaniasis is a zoonotic disease caused by an intracellular protozoan of the genus *Leishmania*. Ultrasound is a noninvasive diagnostic modality, which can detect several alterations early. The objective of this work is to identify the alterations of parenchyma and renal hemodynamics, through the use of ultrasound evaluation in B and Doppler mode, of dogs with CVL treated with miltefosine. Thirty animals were divided into three groups. With the first formed by ten dogs without CVL (G1) the second with ten dogs with CVL not treated with miltefosine (G2) and the third formed by dogs with CVL treated with miltefosine (G3). Blood samples were collected from the animals selected for biochemical analysis of urea and creatinine, measurement of systemic blood pressure (SBP) was performed by vascular Doppler and ultrasound was performed for the complete renal evaluation of the renal parenchyma with Mode B and hemodynamic indexes with color Doppler. Presence of nephropathy were found relevant for animals in G2 and G3. Five animals from G2 and three from G3 presented IR values greater than 0.70 in the right and left renal arteries, G1 presented lower values. Even with some ultrasound and hemodynamic alterations, the Values of U and C were within normal limits for the species, however, the animals treated with Milteforan® (miltefosine) presented lower than the untreated values of the species. The mean IR of animals with CVL were higher than that of animals without the disease, showing no difference between animals with treated and untreated CVL. Animals with untreated leishmaniasis presented higher SBP values than animals treated with Milteforan® (miltefosine).

**Keywords:** Leishmaniasis, Ultrasound, Kidney, Miltefosine.



## LISTA DE ILUSTRAÇÕES

<b>Figura 1</b> - A e B: Realização de exame ultrassonografico do rim esquerdo de cães em decúbito dorsal.....	29
<b>Figura 2</b> - (A - D) Teste imunocromatográfico (SNAP 4DX). A, B e C: teste negativos de animais selecionados. D: teste negativo de animal positivo e não selecionado. ....	30
<b>Figura 3</b> - (A - F) Imagens ultrassonográficas de rins em Modo B do G1. Rins com dimensões preservadas, contorno regular, ecogenicidade normoecóica, relação corticomedular preservada, pelve sem alteração e junção corticomedular bem definida.....	31
<b>Figura 4</b> - (A - F) Imagens ultrassonográficas de rins em Modo B do G2. A e B: Rim com limite da junção corticomedular mal definida com sinais de nefropatia. C e D: Rins com presença de pontos hiperecóticos (seta) em divertículos e pelve renal. E: Presença de um cisto medindo 1cm (seta). F: Rim sem alterações.....	32
<b>Figura 5</b> - (A - D) Imagens ultrassonográficas de rins em Modo B do G3. A, B e C: Rins com presença de pontos hiperecótico (seta) em divertículos e cortical. D, E e F: Rins sem alterações. ....	33
<b>Figura 6</b> - (A – B) Imagens ultrassonográficas de rins em modo Doppler espectral para mensuração do Índice de Resistividade (IR) das artérias renais do rim esquerdo. ....	36



## LISTA DE TABELAS

<b>Tabela 1</b> - Valores médios e desvio padrão de ureia e creatinina e pressão arterial.....	34
<b>Tabela 2</b> - Médias e desvio padrão do Índice de Resistividade (IR), Velocidade Sistólica (VS) e Velocidade diastólica (VD) das artérias renais esquerda (RE) e direita (RD) do G1, G2 e G3. .....	36



## LISTA DE ABREVIATURAS E SIGLAS

C	Creatinina
Ca	Cálcio
DPP	Teste rápido imunocromatográfico
DRC	Doença renal crônica
ELISA	Ensaio imunoenzimático
G1	Grupo 1
G2	Grupo 2
G3	Grupo 3
G4	Grupo 4
HAS	Hipertensão arterial sistêmica
IR	Índice de resistividade
K	Potássio
LV	Leishmaniose visceral
LVC	Leishmaniose visceral canina
MAPA	Ministérios da Agricultura Pecuária e Abastecimento
Mg	Magnésio
mmHg	Milímetros de mercúrio
MS	Ministérios da Saúde
NaCl	Cloreto de sódio
NH3	Amônia
PAS	Pressão arterial sistêmica
PCR	Reação em cadeia da polimerase
TCD	Túbulo contorcido distal
TCP	Túbulo contorcido proximal
TFG	Taxa de filtração glomerular
U	Ureia
VD	Velocidade diastólica
VPS	Velocidade de pico sistólico
VS	Velocidade sistólica



## SUMÁRIO

<b>1 INTRODUÇÃO .....</b>	<b>13</b>
<b>2 OBJETIVOS .....</b>	<b>15</b>
2.1 Objetivo geral.....	15
2.2 Objetivos específicos .....	15
<b>3 REFERENCIAL TEÓRICO .....</b>	<b>16</b>
3.1 Leishmaniose visceral canina.....	16
3.2 Anatomia e fisiologia renal .....	18
3.3 Exames laboratoriais .....	19
3.4 Ureia.....	20
3.5 Creatinina .....	21
3.6 Pressão arterial sistêmica .....	21
3.7 Exames de imagens .....	23
3.8 Ultrassom modo B .....	24
3.9 Ultrassom doppler .....	25
<b>4 METODOLOGIA .....</b>	<b>28</b>
<b>5 RESULTADOS E DISCUSSÕES .....</b>	<b>30</b>
<b>6 CONCLUSÃO .....</b>	<b>38</b>
<b>REFERÊNCIAS .....</b>	<b>39</b>

## 1 INTRODUÇÃO

A leishmaniose é uma doença de caráter zoonótico causada por um protozoário intracelular do gênero *Leishmania*. Por sua grande incidência e alta letalidade, tornou-se um importante problema de Saúde Pública, apresentando amplo espectro epidemiológico em todo o mundo (ANDRADE *et al.*,2006)

A leishmaniose visceral (LV) até 1980 era uma doença comum da área rural, porém acabou se espalhando também nas áreas urbanas e periurbanas, devido às ações antrópicas e à adaptação do flebótomo às mudanças (MARZOCHI; MARZOCHI, 1994)

Aproximadamente 12 milhões de pessoas estão infectadas com leishmaniose e cerca de 350 milhões de pessoas estão em risco de adquirir a doença. A incidência anual de 1 a 1,5 milhão de novos casos de doença cutânea e 500.000 novos casos da forma visceral que é potencialmente fatal. Com base em estudos de soroprevalência da Espanha, França, Itália e Portugal, estima-se que 2,5 milhões de cães nestes países tenham sido infectados com *leishmania spp.* O número de cães infectados na América do Sul, também é estimado na casa dos milhões, com altas taxas de infecção que está sendo relatado em algumas áreas do Brasil (BANETH, 2022).

Mediante a mudança na mentalidade da sociedade sobre o bem estar animal, os órgãos fiscalizadores autorizaram a realização do tratamento da leishmaniose visceral canina (LVC). A miltefosina (hexadecilfosfocolina) é o princípio ativo recomendado pelo Ministérios da Agricultura Pecuária e Abastecimento (MAPA) e da Saúde (MS), medicamento originalmente desenvolvido como antineoplásico, tem ação eficaz sobre as leishmanias. Esta droga age interferindo na membrana celular do parasita, sem interagir com o DNA, depois modula a composição lipídica, a permeabilidade e fluidez da membrana, assim como o metabolismo de fosfolípidios, induzindo morte celular por apoptose (VERMA; DEY, 2004)

Baseado nisso, a caracterização das lesões causadas pela doença é fundamental e o ultrassom mostra-se uma modalidade diagnóstica não invasiva, com importante difusão no cenário da medicina veterinária atual, com grande confiabilidade e que consegue detectar precocemente diversas alterações, dentre elas as lesões hepáticas, renais, esplênicas e ainda permite a detecção de linfadenomegalia (CARVALHO, 2021).

Na medicina veterinária, mais especificamente nos cães, muitos estudos e relatos são descritos utilizando a técnica de ultrassonografia modo B nos casos de lesões focais, difusas,

dimensões do órgão e seus limites (MATTOON; BERRY, 2020), podendo assim caracterizá-las pela correlação do sinal clínico ou exame sanguíneo complementar (FEENEY, 2008).

Com a utilização da técnica pode-se avaliar o abdômen canino de forma ampla e não invasiva. Algumas indicações para a avaliação incluem hepatomegalia, nódulos ou massas abdominais, icterícia, ascite dentre outros cuja clínica do paciente sugira alguma alteração. O ultrassom também é muito utilizado nas biopsias ou citologias bem como o monitoramento do paciente (CARVALHO, 2021). A ultrassonografia permite avaliar tamanho e contorno, além de ecogenicidade e ecotextura dos órgãos (PENNINCK; D'ANJOU, 2013; MATTOON; BERRY, 2020).

Além dos exames laboratoriais e ultrassonografia modo B, que identificam precocemente os distúrbios renais, a ultrassonografia Doppler tem permitido o estudo em tempo real da anatomia e da hemodinâmica do fluxo sanguíneo nos rins (SZATMÁRI *et al.*, 2001, NOVELLAS *et al.* 2007). Com isso, se faz necessário um estabelecimento de características ultrassonográficas e laboratoriais após o tratamento de LVC, para padronização das possíveis alterações e melhor resultado pós-tratamento, atuando na estabilização do quadro antes de agravamento e manifestação clínica.

Diante do importante fator zoonótico da LVC, dos benefícios ultrassonográficos modo B e Doppler na identificação de alterações renais e do fluxo sanguíneo, e da escassa literatura envolvendo a ultrassonografia renal dos cães com esta doença e após a realização do tratamento preconizado pelo MAPA e MS, é que se justifica a realização deste estudo.

## **2 OBJETIVOS**

### **2.1 OBJETIVO GERAL**

Identificar as alterações do parênquima e da hemodinâmica renal, por meio do emprego da avaliação ultrassonográfica em modo B e doppler, de cães com leishmaniose visceral naturalmente infectados e tratados com miltefosina.

### **2.2 OBJETIVOS ESPECÍFICOS**

Avaliar a relação entre anormalidade ultrassonográfica e valores de perfil bioquímico sérico (ureia e creatinina) renal de cães com leishmaniose visceral naturalmente infectados e tratados com miltefosina;

Avaliar a relação entre o mapeamento doppler colorido das lesões renais de cães com leishmaniose visceral naturalmente infectados e tratados com miltefosina;

Avaliar a associação entre os dados de pressão arterial sistêmica, achados ultrassonográficos e laboratoriais relacionados ao rim de cães com leishmaniose visceral naturalmente infectados e tratados com miltefosina.

### 3 REFERENCIAL TEÓRICO

#### 3.1 LEISHMANIOSE VISCERAL CANINA

A leishmaniose é uma doença infecciosa, causada por protozoários do gênero *Leishmania spp.* Dependendo do quadro clínico-patológico apresenta-se em três formas de ocorrência: cutânea, muco-cutânea e visceral (VIEIRA; FIGUEIREDO, 2021).

A LV é uma doença transmitida pelo flebotômio *Lutzomyia longipalpis*, como vetor, com o ciclo de transmissão zoonótico, e o cão (*Canis familiaris*) considerado o principal reservatório epidemiológico urbano (WERNECK, 2016), além de hospedeiro é uma fonte de infecção para os vetores, mesmo na forma clínica assintomática, facilitando a disseminação da doença (SOLANO-GALLEGO *et al.*, 2009; SILVA *et al.*, 2019).

Devido a maior quantidade de parasitas que os cães têm na pele, o que favorece a infestação por vetores infectados, a morbidade e mortalidade nesses animais são superiores se comparado aos seres humanos. Cães infectados podem ter os sintomas da doença e podem ser oligossintomáticos ou assintomáticos (FONTES; SILVA, 2011).

Os sinais clínicos mais notados nos cães são: hipergamaglobulinemia, caquexia, hepatomegalia, esplenomegalia, anemia e linfadenopatia. Quando o sistema imunológico monta uma resposta imune celular efetiva, o parasita não se multiplica, pelo contrário, o parasita se espalha da pele para os órgãos via fagócitos mononucleares. (MELO, 2004). Há envolvimento do tecido cutâneo em cães sintomáticos, fator normalmente não observado na doença humana, porém, infelizmente, ainda há poucos estudos abordando esse aspecto da LVC (PAPADOGIANNAKIS; KOUTINAS, 2015).

A doença renal é uma apresentação comum em cães com leishmaniose, podendo levar a proteinúria leve, síndrome nefrótica e, posteriormente, insuficiência renal em animais infectados. (BALTAZAR *et al.*, 2016). Ao contrário das lesões parasitárias diretas, o envolvimento renal na LV ocorre pela deposição de imunocomplexos na membrana basal glomerular e nos túbulos do parênquima renal (RIGO *et al.*, 2013). A avaliação dessas lesões é importante como fator prognóstico para a doença, pois a letalidade está correlacionada com o desenvolvimento da doença renal crônica (DRC) nos pacientes acometidos (RIGO *et al.*, 2013).

Os resultados obtidos durante o exame histopatológico das lesões renais mostraram que a LV causa alterações intersticiais e tubulares graves específicas da doença, intimamente

relacionadas à função renal (GOMES *et al.*, 2008). Como a DRC é a principal causa de morte em cães com LV, o diagnóstico deve ser baseado em exame clínico, exames laboratoriais e de imagem (RIGO *et al.*, 2013). No entanto, na maioria das vezes, a causa subjacente do dano renal não é identificada (CHEW *et al.*, 2012).

Com isso, é necessário a realização do tratamento, com a utilização do formado recomendado (Milteforan®) que tem registro e é indicado para o tratamento da doença nos cães (Nota Técnica Conjunta no 001/2016 – Mapa/MS) (LISBOA *et al.*, 2018). No entanto no Brasil, era proibido o tratamento devido a portaria interministerial Anvisa-Mapa no 1.426, de 11 de julho de 2008, que cita no seu artigo primeiro e parte do artigo segundo:

Art. 1º - Proibir, em todo o território nacional, o tratamento da leishmaniose visceral em cães infectados ou doentes, com produtos de uso humano ou produtos não-registrados no Ministério da Agricultura, Pecuária e Abastecimento (MAPA).

Art. 2º - Definir, para efeitos desta Portaria, os seguintes termos: I - Risco à saúde humana: probabilidade de um indivíduo vir a desenvolver um evento deletério de saúde (doença, morte ou sequelas), em um determinado período de tempo; II - Caso canino confirmado de leishmaniose visceral por critério laboratorial: cão com manifestações clínicas compatíveis com leishmaniose visceral e que apresente teste sorológico reagente ou exame parasitológico positivo. (MINISTÉRIO DA SAÚDE, 2008).

Esse princípio ativo da droga é um análogo de fosfolípídio, que atua principalmente inibindo a síntese da membrana celular do parasita e interrompendo as vias de sinalização celular presentes nesta membrana. Pode, assim, promover melhora clínica do animal, com redução da carga parasitária, conseqüentemente diminuindo a chance de infectar outros animais por intermédio dos vetores. A dose terapêutica de Milteforan® utilizada é de 2 mg/kg/dia por via oral por 28 dias, repetindo o ciclo após seis meses. O alopurinol, droga combinada com Milteforan®, administrado na dose terapêutica de 10 mg/kg, também por via oral, administrada a cada 12 horas durante todo o período de seguimento (LISBOA. *et al.*, 2018).

Desde que a regulamentação do primeiro medicamento foi anunciada pelo Ministério da Saúde para o tratamento da LVC em 2016, muito se avançou no tratamento e prognóstico da doença. De acordo com as diretrizes brasileiras (FONSECA *et al.*, 2018), o tratamento da leishmaniose deve ser iniciado somente após um diagnóstico preciso e seus principais objetivos são reduzir a carga parasitária do cão, neutralizar sua infectividade, restabelecendo a resposta imune correta, promover a melhora clínica e prevenir a debilidade do animal.

O tratamento da LVC no Brasil utiliza diferentes protocolos que combinam o uso de drogas imunomoduladoras, leishmanicida e leishmaniostáticas. Os imunomoduladores podem ser usados como estimulantes ou inibidores. Os estimulantes incluem levamisol, domperidona, cimetidina e a própria vacina para leishmaniose em dose dupla. (FONSECA *et al.*, 2018).

O tratamento da LVC pode promover a melhora clínica nos pacientes, reduzindo significativamente as contagens de parasitárias e reduzir o risco de transferir *L. infantum* ao *Lutzomyia longipalpis*, demonstrado com reação em cadeia da polimerase (PCR) quantitativa antes e após o tratamento e xenodiagnóstico; esses resultados atestam a validade do tratamento da LVC como meio de controle da doença (VIDES; MORAES, 2018).

### 3.2 ANATOMIA E FISIOLOGIA RENAL

Os cães possuem dois rins, localizados na região retroperitoneal, recobertos pela dobra peritoneal (REECE, 2006). O rim direito é posicionado mais cranial em relação ao esquerdo, posicionado cranialmente na impressão renal do fígado. O rim esquerdo possui maior movimentação, ambos são envolvidos por tecido adiposo, que reduz a pressão sobre as estruturas anatômicas adjacentes (KONIG *et al.*, 2021).

Sua irrigação é realizada por um par de artérias, a partir da aorta, e as veias renais desembocam na veia cava caudal (REECE, 2006), que recebem aproximadamente 20% do suprimento sanguíneo cardíaco (DYCE; SACK; WENSING, 2019). As artérias renais se bifurcam antes de penetrar no hilo, suprindo todo os polos renais, enquanto a veia renal drena o sangue dos rins (JUNQUEIRA; CARNEIRO, 2017). As artérias se dividem ainda entre os lobos renais até a união corticomedular, onde se dividem para formar as artérias arqueadas e emergem as interlobares, para fornecer a irrigação da região cortical. Eles então se dividem em arteríolas aferentes e entram nos glomérulos renais, onde formam as alças capilares dessa região, as quais se unem novamente para formar a arteríola eferente, saindo do polo distal do glomérulo renal. Drenando o córtex renal, temos um plexo capilar que carrega o sangue para as veias interlobulares, seguindo para as arqueadas, interlobulares e finalmente, desembocando na veia cava caudal pelas veias renais (KONIG *et al.*, 2021).

O néfron é a unidade funcional do rim, composta por glomérulo, cápsula de Bowman, túbulo contorcido proximal (TCP), alça de Henle, túbulo contorcido distal (TCD) e ducto coletor. Eles são responsáveis pela formação da urina dividido em três etapas: filtração glomerular, reabsorção tubular e secreção tubular. Os componentes do fluxo sanguíneo de entrada são filtrados nos glomérulos, estes são emaranhados capilares responsáveis pela filtração, recebendo sangue por meio da arteríola aferente e drenado pela arteríola eferente. A filtração glomerular dará origem a um líquido de composição eletrolítica e aquosa parecido com

plasma sanguíneo, conhecido com filtrado glomerular (REECE, 2006). Esse filtrado recolhido pela cápsula de Bowman e encaminhado para o TCD que se comunica com a região interior do túbulo coletor cortical, este por sua vez, quando passa da região cortical para a medular, é chamado de duto coletor. O duto coletor direciona o fluido tubular para o interior da pelve renal que se comunica com os ureteres e posteriormente com a bexiga urinária (REECE, 2006).

### 3.3 EXAMES LABORATORIAIS

Atualmente, os principais métodos laboratoriais para o diagnóstico da LV são: parasitológico, sorológico e molecular (GOMES *et al.*, 2008). Porém é necessário, um histórico clínico apropriado, associado a um exame físico completo e vários exames de diagnóstico de rotina, como hemograma completo, perfil bioquímico e urinálise que podem ajudar a elevar o índice de suspeita para esta doença (SOLANO-GALLEGO *et al.*, 2009).

Associado a achados clínicos, os exames laboratoriais podem auxiliar o profissional veterinário na suspeita de LVC (PALTRINIERI *et al.*, 2016). As anormalidades no exame sanguíneo compreendem neutrofilia, secundária à inflamação sistêmica, anemia crônica normocítica e normocrômica arregenerativa, devido à diminuição na gênese de eritropoietina, ações tóxicas urêmicas e perda de ferro nos pacientes com insuficiência renal e em alguns casos pode estar associada à hemólise (MEDEIROS *et al.*, 2008). Trombocitopenias leve a moderada são frequentes em cães sem infecções concomitantes, em caso de trombocitopenia acentuada provavelmente há coinfeção com outros patógenos como *Ehrlichia canis*, *Anaplasma phagocytophilum* ou *Anaplasma platys* (CORTESE *et al.*, 2011).

Embora os dados de hematologia, bioquímica sérica e urinálise sejam importantes para fornecer subsídios para avaliação do estado clínico do paciente e prognóstico da evolução da doença, as vezes possuem limitado valor para o diagnóstico da LVC (COSTA- VAL, 2004).

A hiperproteinemia é outra alteração frequente, que ocorre por ativação dos linfócitos B e aumento na produção de anticorpos. Ocorre também trombocitopenia devido a vasculite causada pelos imunocomplexos na circulação, levando a distúrbios de trombocitopoese e destruição plaquetária (MEDEIROS *et al.*, 2008).

No bioquímico é importante determinar os níveis séricos de ureia (U) e creatinina (C), avaliação hematológica, bioquímica e análise urinária, que ajudam a determinar a taxa de filtração glomerular (TFG), pela avaliação indireta, pois quando existe a elevação dos

compostos de nitrogênios não proteicos devido a toxinas urêmicas, existe elevação nos parâmetros (POLZIN *et al.*, 2011).

A azotemia que ocorre secundariamente observada nos exames bioquímicos, que pode ser acionada pela deposição de imunocomplexos no glomérulo que induz a uma resposta inflamatória com conseqüente desenvolvimento de nefropatia proteinúrica, levando a uma DRC, glomeruloesclerose, nefrite túbulo-intersticial, hipertensão renal e sistêmica (BRAGA *et al.*, 2015). Portanto, a abordagem clínica e laboratorial para animais com LVC e nefropatia é o mesmo recomendado pela Internacional Renal Interest Society que estabelece a avaliação da pressão arterial sistêmica (PAS), quantificação de proteínas urinárias, marcadores da função renal e concentração sérica de C (RIBEIRO *et al.*, 2013). Porém, a C não é um marcador confiável de injúria renal nos estágios iniciais de insuficiência, com outros marcadores biomarcadores que estão sendo estudados para avaliar sua real contribuição na doença renal em cães leishmanióticos (RIBEIRO *et al.*, 2013).

### 3.4 UREIA

É o principal metabolito nitrogenado oriundo da degradação de proteínas, com 90% de excreção renal e correspondente a 75% do nitrogênio não proteico excretado. Os 10% de U é excretado pelo trato gastrointestinal e pela pele (SODRÉ *et al.*, 2007).

A U é um insuficiente marcador da taxa de filtração glomerular, pois possui uma taxa de retorno de 40 a 70% para o plasma. Com isso, as alterações que levam a uma estase urinária ocorrem ainda um maior retorno da U ainda nos túbulos renais. Outros fatores também influenciam significativamente nos valores plasmáticos de ureia, como a taxa de produção hepática, a dieta, hemorragia gastrointestinal, hipovolemia, neoplasias e insuficiência cardíaca, (SODRÉ *et al.*, 2007). Devido a isso, é um marcador tardio e de baixa sensibilidade para a avaliação renal (GONZÁLEZ; SILVA, 2008).

Na avaliação em conjunto com a C, a uma maior utilidade clínica desse metabólito que pode indicar estados patológicos diferentes (SODRÉ *et al.*, 2007). Valores inferiores ao normal podem ser encontrados associados a necrose tubular aguda, baixa ingestão proteica, privação alimentar ou em casos de insuficiência hepática. Em valores elevados, pode ser correlacionado com os valores de creatinina. Quando a C se encontra dentro dos valores de referência, indicam processos que levam a diminuição do fluxo sanguíneo renal, aumento da ingestão proteica ou

sangramento intestinal; e com a C elevada, indica processos obstrutivos pós-renais (SODRÉ *et al.*, 2007).

### 3.5 CREATININA

A C é filtrada passivamente no glomérulo e excretada quase que totalmente através da filtração glomerular e não é reabsorvida no túbulo (SODRÉ *et al.*, 2007). Essa característica a torna um bom marcador de filtração glomerular, quando comparamos com a U (GONZÁLEZ; SILVA, 2008). Mesmo com isso, esse metabólito em graus leves de perda funcional dos rins não é detectado, pois tem uma baixa sensibilidade, não sendo efetivo no diagnóstico precoce, porém, detecta DRC quando a taxa comprometimento da TFG se aproxima de 75% (PLATINGA *et al.*, 2005).

Por ser um produto residual, esse metabólito tem como origem os músculos, podendo sofrer influência da condição corpórea durante a interpretação dos resultados (CHEW *et al.*, 2012). Além disso, outro fator que limita a análise da C, são animais com baixo escore corporal, como caquexia (HALL *et al.*, 2016).

### 3.6 PRESSÃO ARTERIAL SISTÊMICA

A obtenção e avaliação da pressão arterial sistêmica (PAS) é uma ferramenta necessária e prescindível na rotina clínica veterinária. Ela auxilia o diagnóstico, tratamento e acompanhamento de doenças sistêmicas (CARVALHO *et al.*, 2009). Uma importante ferramenta na avaliação clínica do paciente para detecção de hipertensão ou hipotensão. A hipertensão arterial sistêmica (HAS) influencia em alterações em vários órgãos sensíveis a essa variação, denominados “órgãos-alvo”, que incluem os rins, olhos, cérebro e coração (STEPIEN, 2010).

A HAS é determinada por um aumento constante da PAS, o que pode levar a sequelas clínicas significativas. A etiologia mais comum está associada a doenças sistêmicas, principalmente a DRC, hiperadrenocorticismo, diabetes mellitus e cardiopatias, mas também

pode ser de origem idiopática, que acontece mais raramente na clínica de pequenos (YAMATO, 2010). Os efeitos do temperamento do animal, como ansiedade e estresse principalmente durante o atendimento (“Síndrome do jaleco branco”), devem ser levados em consideração, pois podem promover um aumento da PAS (ACIERNO; LABATO, 2004).

Para mensurar a pressão sanguínea é utilizado métodos diretos ou indiretos. A mensuração direta é o “padrão de ouro”, mas, se torna inviável em pacientes não sedados, tornando as técnicas indiretas mais aplicadas na rotina clínica, pois além de ser mais simples de aplicar exigem menos esforço de contenção. Dentre esses métodos destacam-se a ausculta, o ultrassom Doppler e testes oscilométricos e fotopletismográficos (BROWN; HENIK, 2002). Considerando ambos os métodos, há a possibilidade de ocorrer erros e nem todos são adequados e aplicados a todos os animais. A mensuração da PAS é realizada com equipamentos previamente definidos para a espécie, levando em consideração os critérios de validação de aparelhos de medição indiretos da PAS em humanos pela Associação para Avanço da Instrumentação Médica (AAMI) (BROWN *et al.*, 2007).

O rim é um órgão extremamente relacionado com as alterações da PAS, e sua função exercer diversas papéis para a regulação da homeostase do organismo. A PAS pode levar a DRC em decorrência da hipertensão arterial em cães e gatos (NOGUEIRA; POGGIANI, 2013). No entanto o rim também é sensível na detecção da PAS, onde pode reguçar a mesma por meio de um importante mecanismo fisiológico denominado sistema renina-angiotensina, que é um mecanismo endócrino que exerce influência direta no controle da PAS (BEEVERS *et al.*, 2001), cumprindo a função no controle homeostático da pressão arterial, perfusão tecidual e volume extracelular. Distúrbios nesse sistema tem posto em relação com o estabelecimento da hipertensão e de outras formas patológicas cardiovasculares e renais. (RIBEIRO; FLORÊNCIO, 2000)

A hipertensão pode destacar-se com uma das patologias sistêmicas mais subdiagnosticadas que afetam cães e gatos em decorrência da furtividade de seu estabelecimento (ACIERNO; LOBATO 2004). A principal e também preocupante consequência de uma elevação continua nos valores da PAS, são as lesões que vão repercutir em órgãos alvo, como coração, rins, olhos e encéfalo, que costumam ocorrer quando os valores de pressão ultrapassam 160-180 mmHg (MACHADO, 2016).

As lesões acometidas nos rins em consequência da hipertensão podem ser observadas clinicamente pela elevação da concentração sanguínea de creatinina, redução da taxa de filtração nos glomérulos, além de marcadores urinários com proteinúria e albuminúria (BROWN *et al.*, 2007). Essas lesões podem ser classificadas em animais de companhia em 4

categorias, de acordo com o risco de desenvolvimento de lesão hipertensiva aos órgãos-alvo (LOA), estabelecendo parâmetros para avaliação clínica (BROWN *et al.*, 2007).

Quando os valores estão iguais ou superiores a 170 mmHg, as manifestações clínicas de hipertensão são mais descritas e evidentes. A nível de função renal, é observado um mau funcionamento, com surgimento posterior de proteinúria. Quando avança 180mmHg ou valores mais elevados, é observado nos olhos hemorragia vítrea, edema de retina, descolamento de retina, tortuosidade dos vasos da retina, hifema e papiledema, podendo ocorrendo ainda manifestações neurológicas (STEPIEN, 2010).

Considerando o estabelecimento do quadro hipertensivo é necessária intervenção por anti-hipertensivos com base na classificação da PAS e correlação de todas as informações clinicamente disponíveis. O objetivo da terapia é diminuir o dano aos órgãos-alvo enquanto proporciona uma boa qualidade de vida (DIXON *et al.*, 2011).

### 3.7 EXAMES DE IMAGENS

A avaliação ultrassonográfica é capaz de demonstrar de forma precoce a existência de lesões foram confirmadas pela análise histológica. A associação de exames complementares é fundamental, mas é importante ressaltar que o ultrassom se destaca como método auxiliar mais precoce na detecção de alterações (OLIVEIRA, 2015).

O método ultrassonográfico na avaliação abdominal oferece a avaliação dos diversos órgãos dessa cavidade. É um procedimento de rotina medica em medicina veterinária e proporciona informações necessárias com a topografia, contorno, dimensões, arquitetura, ecogenicidade e ecotextura dos diversos órgãos (PENNINCK; D'ANJOU, 2013; MATTOON; BERRY, 2020).

Além disso, a ultrassonografia para revelar a hiperecogenicidade dos rins, detectando alterações como a pouca definição do limite corticomedular, redução de tamanho e contornos renais irregulares (RUBIN *et al.*, 1997) além de ser importante no diagnóstico de nefropatia obstrutiva, nefrolitíase, neoplasia e displasia renal (BIRCHARD; SHERDING, 2008).

Uma elevação na ecogenicidade cortical por ventura é observado em pacientes com nefrite glomerular e intersticial, necrose tubular aguda decorrente de agentes nefrotóxicos, doença renal em estágio terminal e calcificação do parênquima, também chamada de nefrocalcinose, que podem ser observados em cães (NYLAND *et al.*, 2020).

A elevação difusa da ecogenicidade renal associado ainda com perda de definição corticomedular foi descrito em animais que apresentaram displasia renal congênita, doenças inflamatórias crônicas e rins em estágios terminais, sendo este caracterizado também pela diminuição das dimensões do parênquima renal, contornos irregulares e difusamente ecogênicos, com visibilização de pouco contraste da junção corticomedular e da arquitetura renal interna (NYLAND *et al.*, 2020).

### 3.8 ULTRASSOM MODO B

Esse método é conhecido com *brighnes mode*, “modo de brilho” ou bidimensional, que produz imagens continuadas de forma automática gerando cerca de 30 imagens por segundo, possibilitando uma noção de movimento na tela (CARVALHO, 2021). Esse modo é possível avaliar o comprimento renal, que varia conforme o peso corporal do animal (BARR *et al.*, 1990). Observando ainda observar a simetria entre os ambos os rins, avaliando os contornos se apresentam-se regulares ou irregulares, se há definição da região cortical e medular e a manutenção da relação 1:1 entre elas (PENNINCK; D’ANJOU, 2013). A região de córtex renal deve possuir apresentação hipoecogênico em relação ao parênquima esplênico, e hipoecogênico o isoecogênico em contraste ao parênquima hepático, porém a cápsula e divertículos são hiperecogênicos (SILVA *et al.*, 2008; PENNINCK; D’ANJOU, 2013).

Alterações mais frequentes estão relacionadas com aumento da ecogenicidade renal em cães com doença renal e doenças como nefrites intersticiais, glomerulares e necrose tubular aguda (PENNINCK; D’ANJOU, 2013). A hiperecogênicidade renal de forma difusa pode estar relacionada com a perda da definição corticomedular, alterações têm sido descritas em pacientes com displasia renal congênita e doenças crônicas terminais, e estes também apresentam tamanho reduzido e contornos irregulares. (PENNINCK; D’ANJOU, 2013; NYLAND *et al.*, 2020).

Apenas achados de hiperecogênicidade do córtex renal e o sinal da medular não podem ser considerados marcadores definitivos de doença renal. Portanto, os achados ultrassonográficos devem ser correlacionados com os achados clínicos e laboratoriais para estudar a significância clínica (BALTAZAR *et al.*, 2016).

Em estudos com animais acometidos com LVC observou-se hiperecogênicidade em cortical, perda de definição e relação entre córtex e medular, onde a cortical se apresenta espessa

e com contornos irregulares, e presença de pontos hiperecogênicos em divertículos determinando mineralizações distróficas (BALTAZAR *et al.*, 2016; OLIVEIRA, 2018).

As alterações ultrassonográficas avaliadas no modo B são consistentes com as previamente relatadas, onde a hiperecogenicidade de forma difusa da cortical dos rins foi o achado mais comum, seguido da perda da definição corticomedular, bordas irregulares e pielectasia. No entanto, não foram identificadas características patognomônicas da doença (DADALTO, 2020).

### 3.9 ULTRASSOM DOPPLER

Essa modalidade é dividida em doppler colorido, onde o mapeamento e a direção dos fluxos de sangue é apresentado de forma bidimensional e podem ser diferenciados por cores azul, vermelha ou um mosaico de cores; O doppler pulsado, apresenta os vasos representados por um traçado espectral observado na tela, onde o eixo horizontal indica tempo e o vertical indica a velocidade de fluxo da vascularização estudada; Por fim o Power doppler, também denominado de doppler de amplitude, realiza o mapeamento relacionado a amplitude de sinal e ao número de hemácias presentes no lúmen vascular (FELICIANO *et al.*, 2019) .

A combinação do ultrassom modo B com o ultrassom Doppler tem grande potencial para obtenção de informações anatômicas e hemodinâmicas de fluxo. A combinação dessas técnicas ajuda a estimar indiretamente as alterações na perfusão renal e a presença de lesões renais precoces (MELO *et al.*, 2006).

As características vasculares e relacionadas à perfusão, obtidas com o instrumento Doppler, são capazes de prever alterações funcionais precocemente, precedidas por alterações laboratoriais mesmo com estudo inicial de biomarcadores. A diminuição da vascularização e o aumento do índice de resistividade (IR) na avaliação hemodinâmica renal já foram descritos anteriormente, e a análise histopatológica das lesões respalda a literatura. (BALTAZAR *et al.*, 2016), no entanto, apenas testes laboratoriais tardios, como C e U, eram usados para avaliar a função renal (DADALTO, 2020).

os estudos com Doppler colorido, essa modalidade ajuda a determinar a presença ou ausência de fluxo, sua direção, velocidade média e a presença de distúrbios intravasculares. (GAO *et al.*, 2007). Uma perfusão adequada do parênquima renal é indicada pelo preenchimento da vascularização em direção a região das artérias arqueadas (GAO *et al.*, 2007).

Em animais acometidos com LVC, Baltazar *et al.* (2016) identificaram um fluxo vascular diminuído, com baixa perfusão e pouca visualização das artérias arqueadas.

O Doppler pulsado possui uma frequência específica de pulsação, denominada PRF (*pulse rate frequency*) que representa a maior frequência detectável (PENNINCK; D'ANJOU, 2013; NYLAND *et al.*, 2020). A onda espectral fornece informações qualitativas de presença ou ausência de fluxo, direção, diferenciar fluxos arteriais e venosos e caracterizar o fluxo em laminar ou turbilhonado (PENNINCK; D'ANJOU, 2013). As artérias renais possuem um fluxo laminar com pico sistólico largo e sem janela espectral, com redução gradativa do fluxo ao longo da diástole e por apresentarem baixa resistência seu fluxo diastólico é alto e contínuo (SZATMÁRI *et al.*, 2001). Na análise quantitativa do traçado Doppler, os aparelhos têm a função de calcular dados de velocidade de pico sistólico (VPS) e velocidade diastólica final (VDF) por meio de um software (NYLAND *et al.*, 2020). Porém, a informação da impedância vascular não pode ser obtida apenas pela velocidade, por isso foram desenvolvidos índices para comparar os fluxos sistólico e diastólico (NOVELLAS *et al.*, 2007).

A resistência do fluxo sanguíneo nas artérias pode ser medida com pelo IR (NOVELLAS *et al.*, 2007). Além de estabelecer uma padronização dos valores normais, estudos relataram índices para algumas patologias, incluindo a LVC. Valores entre 0,56 e 0,67 são considerados normais em cães hígdios. O limite superior aceitável segundo Morrow *et al.*, (1996) deve ser até 0,70. Os cães positivos para LVC possuem um IR acentuadamente elevado (IR 1,08) (BALTAZAR *et al.*, 2016), enquanto outro trabalho descreveu valores superiores ao grupo controle, mas dentro do intervalo normal na literatura (IR 0,67) (OLIVEIRA, 2018).

Embora esses indicadores sejam úteis, é importante ressaltar que essas medidas hemodinâmicas são influenciadas não apenas pela resistência ao fluxo nos vasos periféricos e pelas alterações parenquimatosas do órgão avaliado, mas também pela frequência cardíaca, pressão arterial, comprimento e elasticidade dos vasos que também são fatores relevantes nessa avaliação (GRANATA *et al.*, 2009). Assim, além da lesão renal, a IR da artéria renal ou de seus ramos pode ser alterada por hipotensão sistêmica, hipertensão, diminuição da frequência cardíaca ou do débito cardíaco, estenose, presença de líquido subcapsular e hidronefrose. (GRANATA *et al.*, 2009).

Ao Doppler colorido, cães com LVC apresentaram redução do fluxo vascular renal, diminuição da visualização das artérias arqueadas, semelhante a um estudo realizado com seis cães soropositivos (BALTAZAR *et al.*, 2016). A hipoperfusão renal pode ocorrer por distúrbios glomerulares, tubulares ou vasculares, e já é um sinal de comprometimento renal (MELO *et al.*, 2006; BALTAZAR *et al.*, 2016).

Um elevado IR renal indica comprometimento da perfusão renal, mesmo em animais com pressão normal, o que é uma linha de base importante para determinar precocidade na identificação de lesão renal (DADALTO, 2020). Também nesse estudo o IR foi elevado em relação à literatura dos animais descritos sem doença renal prévia (0,67) (NOVELLAS *et al.*, 2007) e aos cães soropositivos para LV (0,66 e 0,67) (OLIVEIRA, 2018). Por outro lado, foi inferior aos valores encontrados para cães soropositivos para LV em outro estudo (1,10 e 1,06) (BALTAZAR *et al.*, 2016). Uma das limitações encontradas nas referências aos animais infectados é que em ambos os estudos eles não realizaram a PAS, portanto esses valores podem ser influenciados por alterações sanguíneas, ação sistêmica ou danos ao parênquima renal (DADALTO, 2020).

Valores aumentados de IR de vasos intrarrenais descrevem  $IR \geq 0,70$  associados a lesão renal (KOCH *et al.*, 1997; MORROW *et al.*, 1996; DADALTO, 2020). Com a obtenção desse índice, pode-se avaliar a resistência vascular, que é uma técnica de rotina contribuir para o diagnóstico e monitoramento de doenças renais (NOVELLAS *et al.*, 2007). Além de estar associado a alterações tubulares agudas, intersticiais, displasias e cistos, a elevação do IR também pode ter causas pós renais, como obstruções e hidronefrose, ou ser secundário a alterações hemodinâmicas sistêmicas como anemia aguda grave e insuficiências cardíacas que acarretam vasoconstrição periférica e hipertensão (BALTAZAR *et al.*, 2016).

Logo a ultrassonografia é uma técnica eficiente para detectar da hipoperfusão e hiperecogenicidade do córtex renal predizendo dessa forma, a observação precoce de lesões renais anteriores a encontradas nos biomarcadores e achados comprovados histopatologicamente pela presença de esclerose glomerular e infiltrados inflamatórios (DADALTO, 2020).

## 4 METODOLOGIA

O projeto obteve aprovação pelo Comitê de Ética e Experimental Animal da Universidade Estadual do Maranhão (CEEAA/UEMA), apresentando o protocolo de N° 01/2021 para uso de animais em pesquisa científica.

O trabalho foi realizado no município de São Luís, estado do Maranhão, em clínicas veterinárias particulares. Foram utilizados 30 cães, com idade superior a um ano, independente do sexo ou raça, apresentando ou não sinais clínicos. A avaliação sorológica desses animais para o diagnóstico de leishmaniose visceral foi realizada conforme estabelecido pelo ministério da saúde (nota técnica 01/2011) que utiliza o teste rápido imunocromatográfico (DPP) como teste de triagem e o ensaio imunoenzimático (ELISA) como confirmatório (BRASIL, 2011).

Os animais foram divididos aleatoriamente por estudo clínico randomizado controlado em dois grupos:

Grupo I (G1): dez cães não portadores de leishmaniose visceral canina;

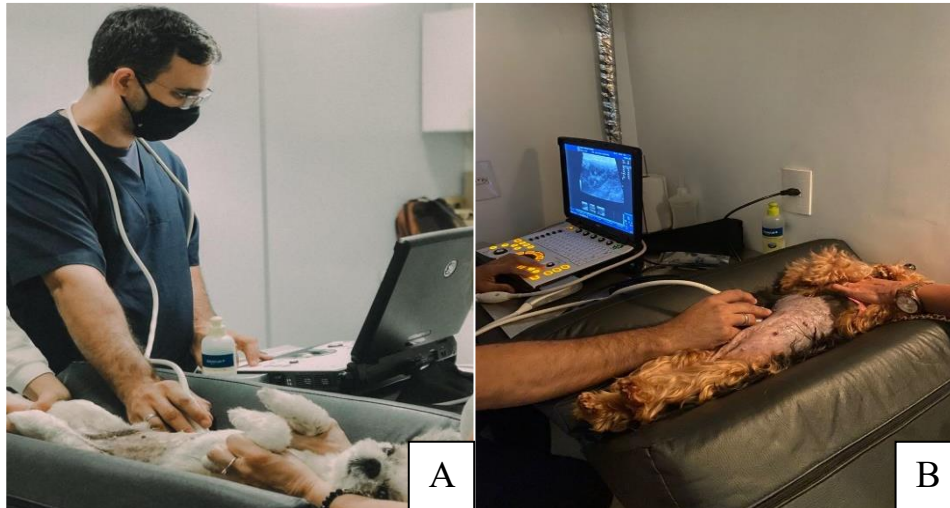Grupo II (G2): dez cães portadores de leishmaniose visceral canina não tratados com miltefosina.

Grupo III (G3): dez cães portadores de leishmaniose visceral canina tratados com miltefosina.

As amostras de sangue foram colhidas e encaminhadas para laboratórios particulares, para realização de hemograma completo, dosagem de U e C. Foram considerados os valores de referência (KANEKO *et al.*, 2008).

A aferição da PAS foi realizada por meio de Doppler vascular, segundo descrito por Mucha & Camacho (2003), utilizando-se um aparelho modelo DV-3001. Foram considerados hipertensos animais com PAS média  $\geq 180$ mmHg (BROWN *et al.*, 2007).

Foram efetuadas ultrassonografias para a avaliação renal completa onde realizou-se primeiramente a tricotomia ampla do abdômen, desde a região abdominal lateral e cranial até o decimo ou nono espaço intercostal, principalmente em antímero direito para possibilitar a realização dos cortes longitudinais e dorsal dos rins. Posteriormente aplicou-se o gel condutor afim de avaliar o animal em decúbito dorsal, lateral esquerdo e direito no aparelho ultrassonográfico modelo Logic e, acoplado com um transdutor linear e um microconvexo (**Figura 1**).



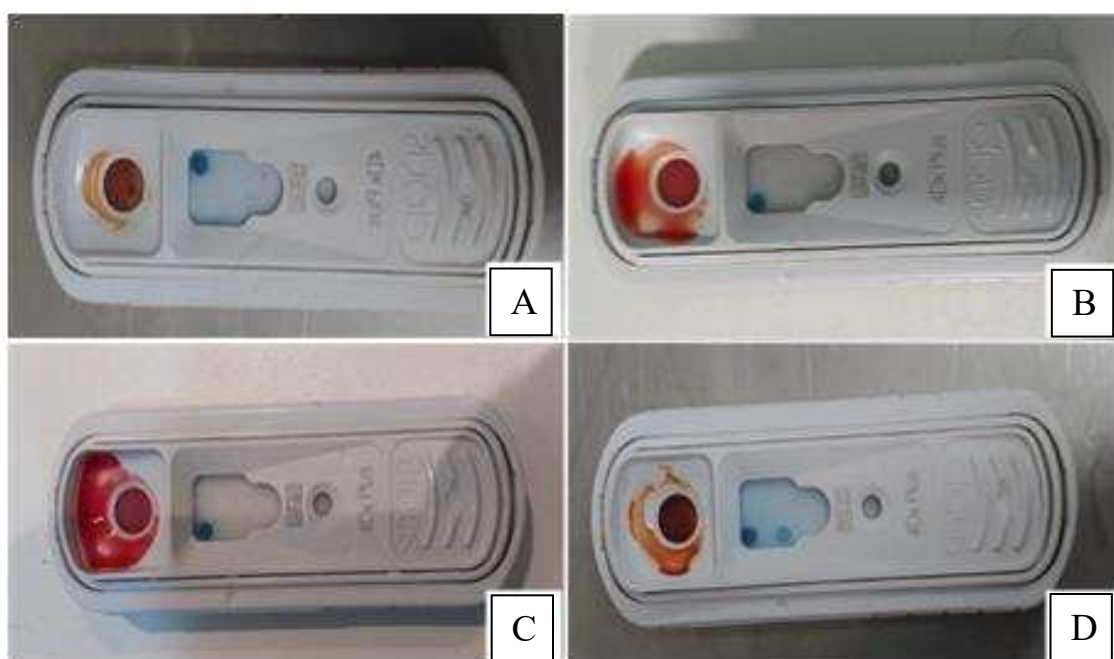
**Figura 1** - A e B: Realização de exame ultrassonográfico do rim esquerdo de cães em decúbito dorsal.

Para obter os índices hemodinâmicos das artérias renais, utilizou-se a mesma tricotomia para a avaliação de exame ultrassonográfico modo B e foram realizados no mesmo dia. Inicialmente foi efetuado o mapeamento das artérias renais, empregando o modo Doppler colorido. O transdutor foi posicionado sobre o vaso sanguíneo, na região do hilo renal em plano transversal para a obtenção do traçado espectral para observação das artérias renais.

O IR foi calculado, conforme Rivers *et al.* (1997). Para obter medidas uniformes, foram analisadas três ondas consecutivas de aparências similares no traçado para cada região observada (MELO *et al.*, 2006). O IR foi obtido após a obtenção do pico da velocidade sistólica (VS) e no final da velocidade diastólica VD, pelo software do aparelho ultrassonográfico (NOVELLAS *et al.*, 2007; BIGÉ *et al.*, 2012). A análise estatística dos dados foi realizada por meio de estudo descritivo com as médias e os desvios-padrão.

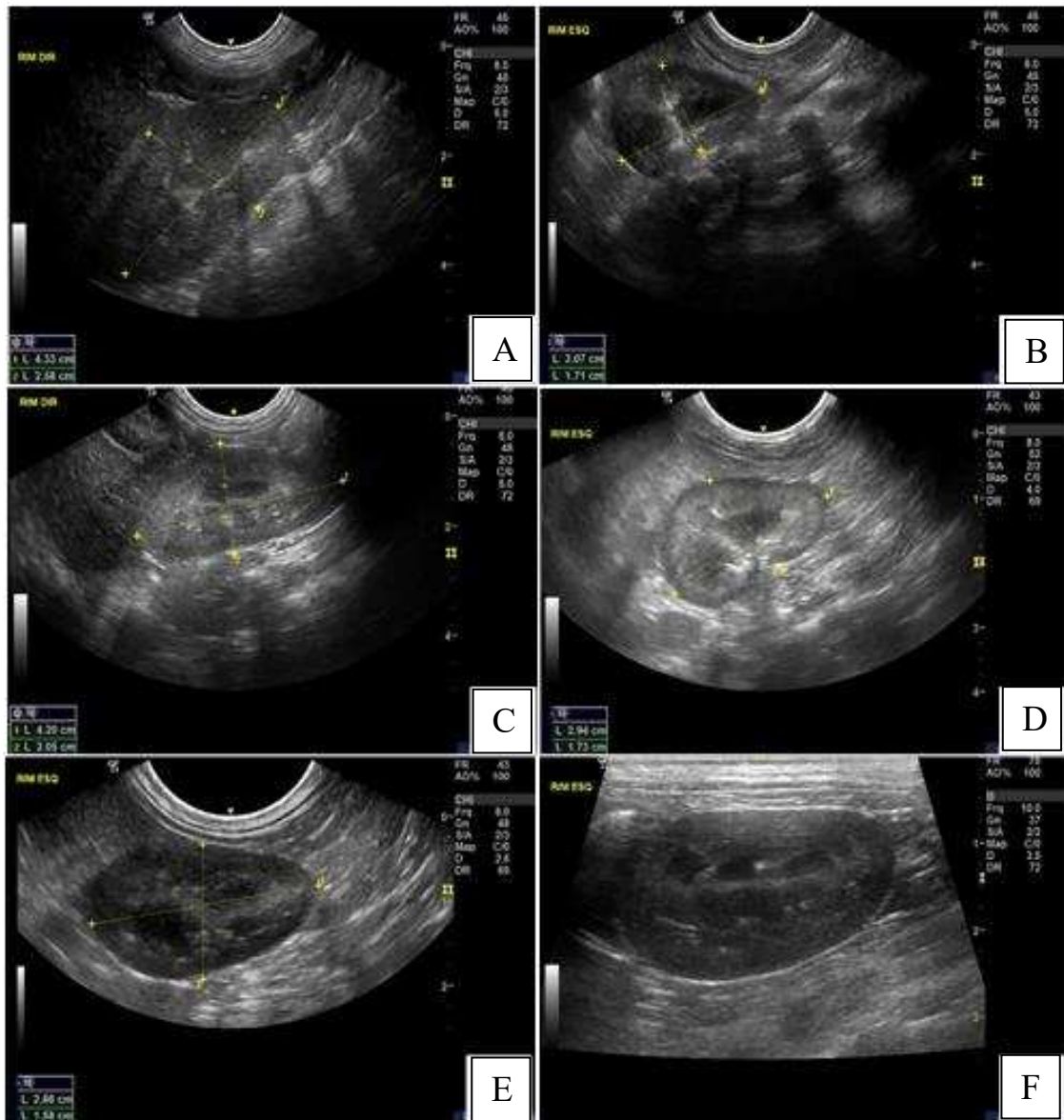
## 5 RESULTADOS E DISCUSSÕES

Foram avaliados 30 animais, dez cães hígdidos (33,33%), utilizados para o grupo controle (G1), testados negativos para LVC e 20 cães (66,66%) naturalmente acometidos por leishmaniose visceral com diagnóstico obtido por DPP como teste de triagem e o ELISA e/ou PCR como confirmatório, onde dez não receberam tratamento com miltefosina para o grupo comparativo (G2) e dez foram tratados com miltefosina (G3). Todos os animais contêm idade variando de um a cinco anos (média de dois anos e seis meses) e não apresentam histórico de doença renal prévia e de uso de fármacos nefrotóxicos e todos testaram negativos ao teste imunocromatográfico (SNAP 4DX), para detecção de Erlichiose, Anaplasnose, Doença de Lyme e Dirofilariose. Os animais que testaram positivo no teste imunocromatográfico (SNAP 4DX) não foram selecionados para o estudo (**Figura 2**).



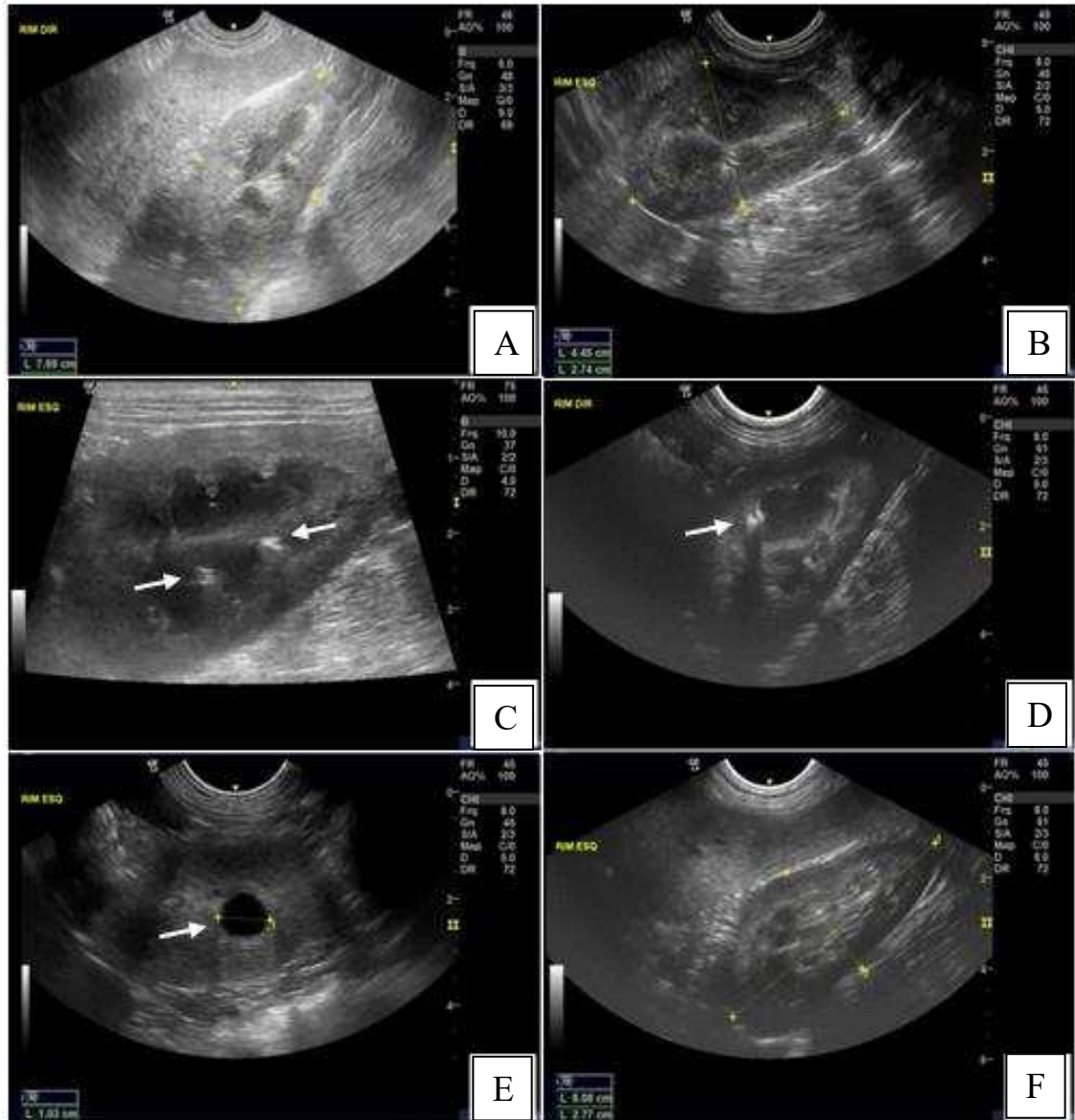
**Figura 2** - (A - D) Teste imunocromatográfico (SNAP 4DX). A, B e C: teste negativos de animais selecionados. D: teste negativo de animal positivo e não selecionado.

A avaliação renal de 30 animais possibilitou a obtenção de dados sobre a morfologia renal e o IR, VS e VD das artérias renais. Os animais do G1, onde 10/10, (100%) apresentaram em ambos os rins dimensões preservadas, contorno regular, ecogenicidade normoecóico, relação corticomedular preservada, pelve sem alteração e junção corticomedular bem definida (**Figura 3**).



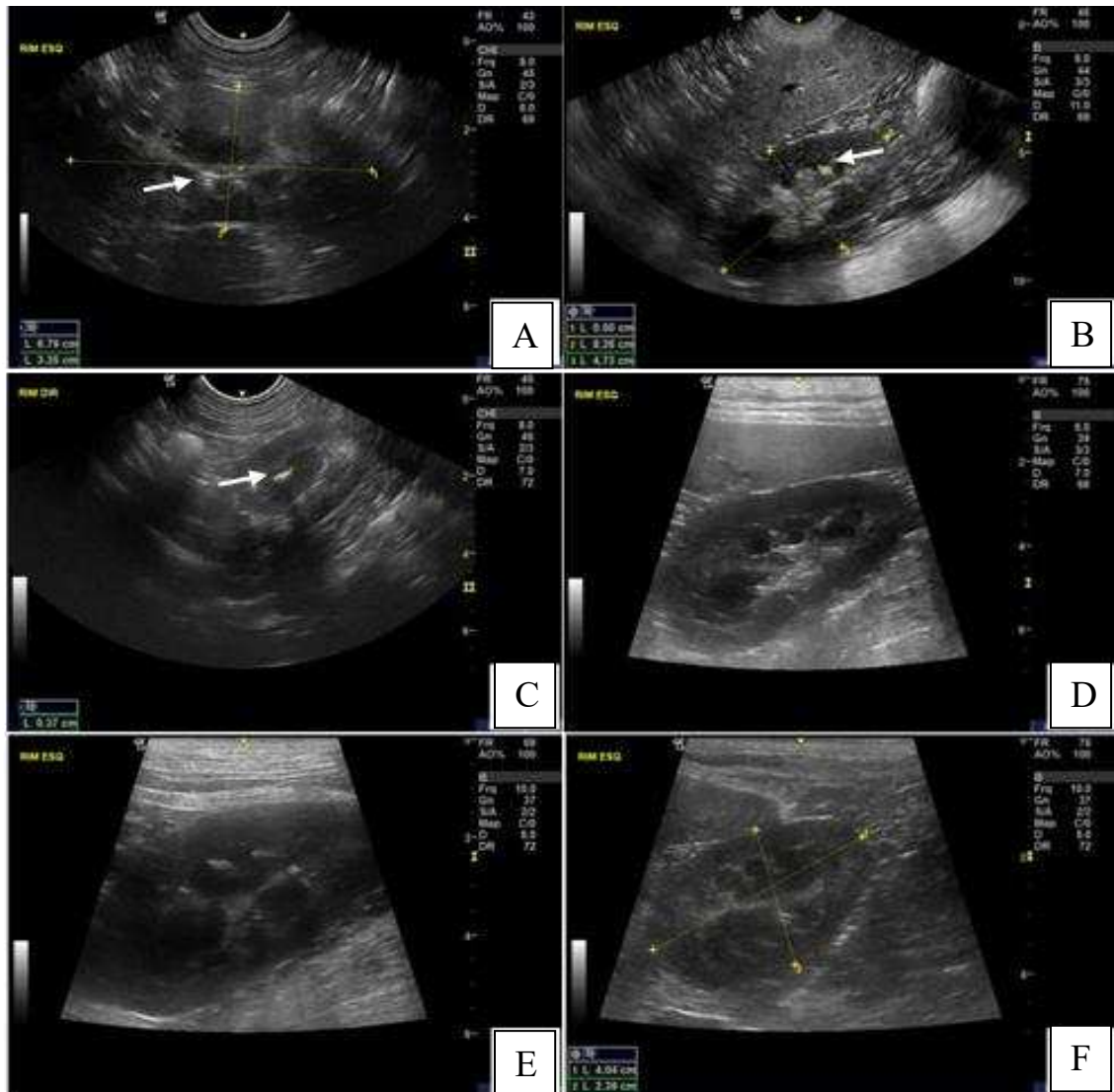
**Figura 3** - (A - F) Imagens ultrassonográficas de rins em Modo B do G1. Rins com dimensões preservadas, contorno regular, ecogenicidade normoecóica, relação corticomedular preservada, pelve sem alteração e junção corticomedular bem definida.

Todos os animais do G2 apresentaram em ambos os rins dimensões preservadas, contorno regular, ecogenicidade normoecóico, relação corticomedular preservada e pelve sem alteração. Presença de sinais de nefropatia, como, junção corticomedular mal definida, pontos de mineralização em divertículos e pelve, e cisto (Figura 4).



**Figura 4** - (A - F) Imagens ultrassonográficas de rins em Modo B do G2. A e B: Rim com limite da junção corticomedular mal definida com sinais de nefropatia. C e D: Rins com presença de pontos hiperecóticos (seta) em divertículos e pelve renal. E: Presença de um cisto medindo 1cm (seta). F: Rim sem alterações.

No G3, onde todos exibiram em ambos os rins dimensões preservadas, ecogenicidade normoecóico, relação corticomedular preservada e pelve sem alteração, três animais (30%), apresentaram má definição corticomedular, contorno irregular e pontos de mineralização em cortical e divertículos. (Figura 5).



**Figura 5** - (A - D) Imagens ultrassonográficas de rins em Modo B do G3. A, B e C: Rins com presença de pontos hiperecôico (seta) em divertículos e cortical. D, E e F: Rins sem alterações.

Os níveis de U variaram de 19,6 a 37,2 mg/dl no G1, sendo a média 29,05 mg/dl. O G2 apresentou valores entre 24,2 mg/dl e 80,5 com média 41,30 mg/dl e o G3 varia de 11,8 mg/dl a 85,5 mg/dl com média 34,88 mg/dl.

Os níveis de C do G1 tiveram média de 0,67 mg/dl variando de 0,42 a 0,92 mg/dl. Já para o G2 a média foi de 1,26 variando de 0,6 mg/dl a 2,82 mg/dl e para os animais do G3 a média foi de 1,09 variando de 0,49 mg/dl a 2,32 mg/dl. Na mensuração da PAS os animais do G1 tiveram média de 132 mmHg variando de 120 mmHg a 140 mmHg. Os animais do G2 a média foi de 135 mmHg variando de 110 mmHg a 170 mmHg e para os animais do G3 a média foi de 129mmHg variando de 110 mmHg a 150 mmHg (**Tabela 1**).

<b>Grupos</b>	<b>Creatinina</b>	<b>Ureia</b>	<b>PA</b>
<b>G1</b>	0,67 ±0,15	29,05 ±6,78	132 ±6,87
<b>G2</b>	1,26 ±0,62	41,30 ±18,86	135 ±20,62
<b>G3</b>	1,09 ±0,53	34,88 ±21,57	129 ±14,57

**Tabela 1** - Valores médios e desvio padrão de ureia e creatinina e pressão arterial.

As médias das concentrações de C nos animais positivos mostraram-se aumentados em relação aos animais negativos, porém dentro dos valores padrões encontrados em cães saudáveis e os níveis de U a média dos animais do G2 foram superiores, mas todos os grupos estavam dentro dos valores de normalidade (KANEKO *et al.*, 2008). Resultados semelhantes foram encontrados por Kiral *et al.* (2004) onde 10 cães foram infectados experimentalmente com *Leishmania infantum*, e as análises mostraram que os níveis de U não encontraram se alterados, no entanto houve um aumento significativo nos valores de C indicando comprometimento renal. Já os resultados diferem dos resultados de Nieto *et al.* (1992) onde cita que é mais comum ocorrer aumento nos níveis de U do que de C em cães com leishmania e dos resultados de Dias *et al.* (2008) que observaram 22,72% de níveis de U aumentados e nenhum de C ao analisar os parâmetros bioquímicos de U e C de 28 cães sororreagentes para leishmaniose.

No entanto, a utilização dos exames laboratoriais para avaliação renal de cães com LVC deve ser completa, já que a incidência de cães com azotemias pode apresentar-se de forma variada em relação à identificação de alterações pelos métodos ultrassonográficos, o que demonstra que, mesmo sem aumento nos níveis séricos de U e C, estes animais podem apresentar injúria renal.

Frequentemente o comprometimento renal é uma seqüela natural presente em cães acometidos por leishmaniose (CIARAMELLA *et al.*, 1997). Esta alteração é caracterizada pela deposição de imunocomplexos que podem provocar um quadro de glomerulonefrite e nefrite intersticial, resultando em uma insuficiência renal (FEITOSA *et al.*, 2000) podendo levar o animal a ter proteinúria, hematúria e aumento dos níveis séricos de U e C (ETTINGER; FELDMAN, 1997). Em estágios mais avançados da doença pode ser que ocorra esse aumento, todavia o número de casos é relativamente baixo (AMUSATEGUI *et al.* 2003).

Os cães do G1 não apresentaram alteração ultrassonográfica (**Figura 3**), clínica e laboratorial (**Tabela 1**) ou indicativas da presença de lesão renal ou quaisquer outras doenças, estes se mantiveram dentro do intervalo dos valores de referência encontrados na literatura (DE SCHEPPER *et al.*, 1989; MATSUOKA, 1995).

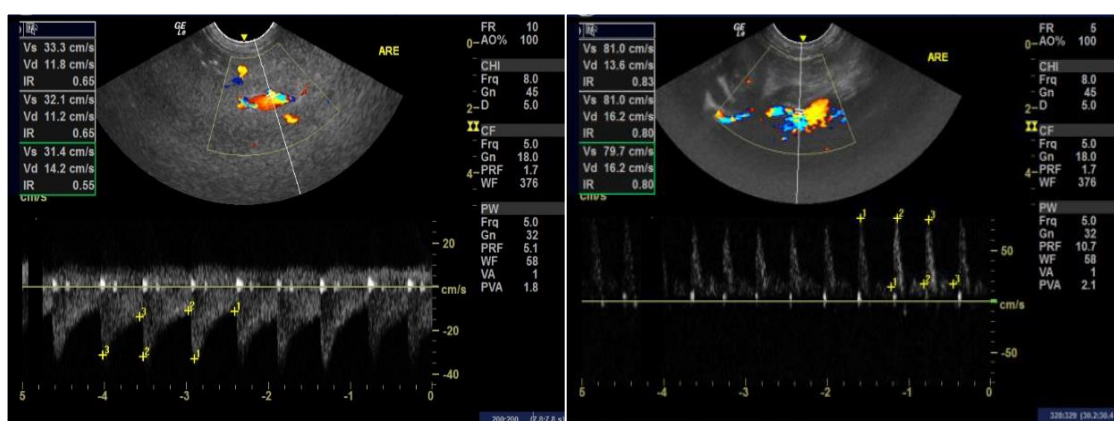
Não foram considerados hipertensos os animais dos três grupos onde as médias da PAS foram menores que 180mmHg (BROWN *et al.*, 2007). Com base na classificação de Tilley e Goodwin (2002) observou-se que a média da pressão sanguínea sistólica dos animais nos três grupos, foram classificadas como discretamente elevadas entre 120mmHg à 170mmHg, onde os animais do G2 tiveram média superiores aos outros grupos.

Para as médias dos índices hemodinâmicos da artéria renal direita do G1, foram 59,58 para a VS, de 19,33 para a VD e 0,67 para o IR, na artéria renal esquerda foram de 60,98 para a VS, de 20,73 para a VD e 0,64 para o IR. No G2 os valores foram de 44,57na VS, de 14,15 na VD e 0,67 no IR para a artéria renal direita e 44,78 na VS, 13,93 na VD e 0,69 no IR para a artéria renal esquerda. E no G3 os valores hemodinâmicos foram de 30,33, 9,28 e 0,69 para a VS, VD e IR respectivamente da artéria renal direita e de 58,09, 18,22 e 0,68 para a VS, VD e IR da artéria renal esquerda (**Tabela 2**).

Grupos	Rim	VS	VD	IR
G1	RD	59,58 ±11,79	19,33 ±2,49	0,67 ±0,04
	RE	60,98 ±30,86	20,73 ±8,62	0,64 ±0,04
G2	RD	44,57 ±19,62	14,15 ±5,93	0,67 ±0,08
	RE	44,78 ±14,06	13,93 ±5,88	0,69 ±0,08
G3	RD	30,33 ±3,33	9,28 ±0,77	0,69 ±0,02
	RE	58,09 ±13,07	18,22 ±5,01	0,68 ±0,05

**Tabela 2** - Médias e desvio padrão do Índice de Resistividade (IR), Velocidade Sistólica (VS) e Velocidade diastólica (VD) das artérias renais esquerda (RE) e direita (RD) do G1,

Cinco animais do G2 e três do G3 apresentaram valores de IR maiores que 0,70 nas artérias renais direita e esquerda, o G1 apresentou valores inferiores (**Figura 6**). Koch *et al.* (1997) consideraram 0,70 como o limite superior para o IR em cães normais, valor também proposto por Zubarev (2001) como o normal para humanos. Não foi utilizado protocolo sedativo, não produzindo efeitos na frequência cardíaca e na frequência respiratória, que se mantiveram dentro dos limites fisiológicos e o ramo arterial avaliado foi exclusivamente as artérias renais direita e esquerda, pode então a diferença observada ser creditada a fatores como o grupo de animais estudado.



**Figura 6** - (A – B) Imagens ultrassonográficas de rins em modo Doppler espectral para mensuração do Índice de Resistividade (IR) das artérias renais do rim esquerdo. A: Animal do G1 com IR normal (0,65); B: Cão do G2 com IR aumentado (0,83).

Apesar das alterações hemodinâmicas apresentadas com valores superiores a 0,70 para o IR, estes animais não possuíam anormalidades ultrassonográficas do parênquima renal, confirmando que a técnica Doppler tem sua relevância na avaliação precoce de doenças renais por permitir identificação de padrões anormais de perfusão, sem que se tenham necessariamente alterações ao exame ultrassonográfico convencional em escala de cinza (MELO, 2004), porém estudos comparativos, entre valores de IR e achados de biópsia renal, em humanos mostram que em alguns casos rins com doença puramente glomerular podem possuir IR dentro dos limites de normalidade e alterações na ecogenicidade (PLATT, 1997).

Avaliando-se os índices velocímetros, as médias de VS os valores obtidos, o G1 está aproximado dos valores encontrados por Melo *et al.* (2006) de 79,96 cm/s, bem como pelo descrito na literatura humana que considera velocidades normais entre 60 e 100 cm/s (ZUBAREV, 2001). Já no G2 e G3, os valores diferem da literatura, o que pode estar relacionado a infecção pelo parasita, uma vez que os animais utilizados por Melo (2004) não eram portadores da doença.

Nas VD finais observou-se resultados condizendo com o mostrado por Melo *et al* (2006) que obteve média de  $28,86 \pm 8,82$  cm/s. No entanto é notória a diferença entre os grupos, uma vez que as alterações de velocidade de fluxo tanto sistólicas e diastólicas podem ter algum significado clínico.

## 6 CONCLUSÃO

Embora apresente alterações inespecíficas no presente trabalho, a ultrassonografia modo B pode detectar alterações renais progressivas e a ultrassonografia Doppler permite identificar alterações do aumento do IR das artérias renais em cães com LVC. Mesmo com algumas alterações ultrassonográficas e hemodinâmicas, os valores de U e C se apresentaram dentro da normalidade para a espécie, no entanto, os animais tratados com Milteforan® (miltefosina) apresentaram valores séricos inferiores aos não tratados. As médias do IR dos animais com LVC foram superiores ao dos animais sem a doença, não apresentando diferença entre os animais tratados e não tratados. Os animais com leishmaniose não tratados apresentaram valores superiores de PAS em relação aos animais tratados com Milteforan® (miltefosina).

## REFERÊNCIAS

- ACIERNO, M.J.; LABATO, M.A. Hypertension in dogs and cats. **Continuing Education for Veterinarians**, v. 26, n. 4, p. 336-345, 2004. Disponível em: [http://vetfolio-vetstreet.s3.amazonaws.com/mmah/c1/994611b2974869b3ac6681e089c5d8/filePV\\_26\\_05\\_336.pdf](http://vetfolio-vetstreet.s3.amazonaws.com/mmah/c1/994611b2974869b3ac6681e089c5d8/filePV_26_05_336.pdf). Acesso em: 10 out. 2021.
- AMUSATEGUI, I. *et al.* Distribution and relationships between clinical and biopathological parameters in canine leishmaniasis. **European Journal of Epidemiology**, v.18, n. 2, p. 147-156, 2003.
- ANDRADE, H.M. *et al.* Use of PCR–RFLP to identify *Leishmania* species in naturally-infected dogs. **Veterinary Parasitology**, v. 140, n. 3-4, p. 231-238, 2006.
- BALTAZAR, P. I. *et al.* Comparative B-mode and Doppler renal ultrasonography with histopathological findings in dogs positive for canine visceral leishmaniasis. **Microscopy research and technique**, v. 79, n. 7, p. 637-345, 2016.
- BANETH, G. Leishmaniasis. In: **Infectious Diseases of the Dog and Cat**. 3 ed. Missouri: Saunders Elsevier, 2022. p. 685-698.
- BARR, F. J.; HOLT, P. E.; GIBBS, C. Ultrasonographic measurement of normal renal parameters. **Journal of Small Practice**, v. 31, n. 4, p. 180-184, 1990.
- BEEVERS, G.; LIP, G, Y H; O'BRIEN, E. The pathophysiology of hypertension. **Journal BMJ**, v. 322, p. 912- 916, 2001.
- BIRCHARD, S. J; SHERDING, R.G. **Manual Saunders Clínica de Pequenos Animais**. 3 ed. São Paulo: Roca, 2008. p. 888-894.
- BRAGA, E. T. *et al.* Hypertension and its correlation with renal lesions in dogs with leishmaniosis. **Revista Brasileira de Parasitologia**, v. 24, n. 1, p. 45-51, 2015.
- BROWN, S. A.; HENIK, R. A. Hipertensão Sistêmica. In: **Manual de Cardiologia para Cães e Gatos**. 3 ed. São Paulo: Roca, 2002. p.313-319.
- BROWN, S. *et al.* Guidelines for the identification, evaluation, and management of systemic hypertension in dogs and cats. **Journal of Veterinary Internal Medicine**, v. 21, n. 3, p. 542-558, 2007.
- CARVALHO, C. F.; CERRI, G. G.; CHAMMAS, M. C. Doppler velocimetric parameters of aorta and renal arteries of Persian cats/Parâmetros Doppler velocimétricos das artérias renais e da aorta abdominal em gatos da raça persa. **Ciência Rural**, v. 39, n. 4, p. 1105-1111, 2009.
- CARVALHO, C. F. **Ultrassonografia em pequenos animais**. 2 ed. São Paulo: Roca, 2021. p.61-90.
- CHEW, D. J.; DIBARTOLA, S. P.; SCHENCK, P. A. Urinálise. In: **Urologia e nefrologia do cão e do gato**. 2 ed. Rio de Janeiro: Elsevier, 2012. p. 1-31.

CIARAMELLA, P. *et al.* A retrospective clinical study of canine leishmaniasis in 150 dogs naturally infected by *Leishmania infantum*. **The Veterinary Record**, v. 141, n. 21, p. 539-543, 1997.

CORTESE, L. *et al.* Prevalence of anti-platelet antibodies in dogs naturally co-infected by *Leishmania infantum* and *Ehrlichia canis*. **The Veterinary Journal**, v. 188, n.1, p. 118-121, 2011.

COSTA, K. **Insuficiência renal e cardíaca em bovino (abordagem semiológica e relato de caso)**. 2018. 42 f. Trabalho de Conclusão de Curso (Bacharel) – Faculdade de Medicina Veterinária, Universidade Federal da Paraíba, Areia, 2018.

COSTA-VAL, A.P. **Tratamento da Leishmaniose Visceral canina com antimonial pentavalente encapsulado em lipossomas**. 2004. 125 f. Tese (Doutorado) – Escola de Veterinária, Universidade Federal de Minas Gerais, Belo Horizonte, 2004.

DADALTO, C. R. **Aspectos doppler e elastográficos renal e esplênicos na leishmaniose visceral canina**. Botucatu. 2020. 99 f. Tese (Doutorado) – Faculdade de Medicina Veterinária e Zootecnia, Universidade Estadual Paulista, Botucatu, 2020.

DE SCHEPPER, J.; DE COCK, I.; CAPIAU, E. Urinary gamma-glutamyltransferase and degree of renal dysfunction in 75 bitches with pyometra. **Research in Veterinary Science**, v. 46, n. 3, p. 396- 400, 1989

DIAS, E. L. *et al.* Canine Visceral Leishmaniasis (Cvl): seroprevalence, clinical, hematological and biochemical findings of dogs naturally infected in na endemic area of São José de Ribamar municipality, Maranhão State, Brazil. **Ciência Animal Brasileira**, Goiânia, v. 9, n. 3, p. 740-745, 2008.

DIXON, J. A. *et al.* Systemic Hypertension in Dogs & Cats. **Today's Veterinary Practice**, New York, v. 1, n. 1, p. 20-26, 2011.

DYCE, K. M.; SACK, W. O.; WENSING, C. J. G. Tratado de anatomia veterinária. 5. ed. Rio de Janeiro: Elsevier, 2019, 872p.

ETTINGER, S. J.; FELDMAN, E. C. **Tratado de Medicina Interna Veterinária: moléstia de cão e do gato**. 4 ed. São Paulo: Manole, 1997. 3020p.

FEENEY, D. A. Statistical relevance of ultrasonographic criteria in the assessment of diffuse liver disease in dogs and cats. **American Journal of Veterinary Research**, v. 69, n. 2, p. 212-21, 2008.

FEITOSA, M. M. *et al.* Aspectos clínicos de cães com leishmaniose visceral no município de Araçatuba – São Paulo (Brasil). **Clínica Veterinária**, v. 28, n. 28, p. 36-44, 2000.

FELICIANO, M. A. R.; ASSIS, A. R.; VICENTE, W. R. R. **Ultrassonografia em cães e gatos**. 1 ed. São Paulo: Editora MedVet, 2019. 728p.

FONSECA, A. L. S. *et al.* Diretrizes para o diagnóstico, estadiamento, tratamento e prevenção da leishmaniose canina. **Brasileish**, 30 jan. 2018. Disponível em: [https://www.brasileish.com.br/assets/files/DIRETRIZES\\_Brasileish\\_2.pdf](https://www.brasileish.com.br/assets/files/DIRETRIZES_Brasileish_2.pdf). Acesso em: 10 out. 2021.

FONTES, S. D.; SILVA, A. S. A. Leishmaniose visceral canina. **Anais SIMPAC**, Viçosa, v. 3, n. 1, p. 285-290, 2011.

GOMES, Y. M. *et al.* Diagnosis of canine visceral leishmaniasis: biotechnological advances. **The Veterinary Journal**, v. 175, n. 1, p. 45-52, 2008.

GONZÁLEZ, F. H. D.; SILVA, C. S. **Patologia clínica veterinária: texto introdutório**. Porto Alegre: Universidade Federal do Rio Grande do Sul, 2008. 342p.

GRANATA, A. *et al.* Doppler ultrasound and renal artery stenosis: An overview. **Journal of ultrasound**, v. 12, n. 4, p. 133-143, 2009.

HALL, J. A. *et al.* Positive impact of nutritional interventions on serum symmetric dimethylarginine and creatinine concentrations in client owned geriatric dogs. **Journal Plos One**, v. 11, n. 4, p. 1-16, 2016.

JUNQUEIRA L. C.; CARNEIRO J. Aparelho urinário. In: **Histologia básica**. 13. ed. Rio de Janeiro: **Guanabara Koogan**, 2017. p. 315-331.

KANEKO, J. J.; HARVEY, J. W.; BRUSS, M. L. **Clinical biochemistry of domestic animals**. 6 ed. Philadelphia: Elsevier Saunders, 2008. p. 879-895.

KIRAL, F. K. Some Haematological, biochemical and electrophoretic findings in dogs with visceral leishmaniasis. **Revue de Médecine Vétérinaire**, v. 155, n. 4, p. 226-229, 2004.

KOCH, J. *et al.* Duplex Doppler measurements of renal blood flow in a dog with Addison's disease. **Journal of small animal practice**, v. 38, n. 3, p. 124-126, 1997.

KONIG H. E. **Anatomia dos Animais Domésticos**. 7 ed. Porto Alegre: Artmed, 2021. 856p.

LISBOA J. C. L. *et al.* Acompanhamento clínico e laboratorial de cães parasitologicamente positivos para leishmaniose visceral submetidos à terapia com miltefosina associada ao alopurinol. **Revista de Educação Continuada em Medicina Veterinária e Zootecnia do CRMV-SP**, v. 16, n. 3, p. 79-80, 2018.

MACHADO, L. **Hipertensão arterial sistêmica secundária a endocrinopatias em cães**. 2016. 56 f. Monografia (Especialização) - Curso de Medicina Veterinária, Universidade Federal do Rio Grande do Sul, Porto Alegre, 2016.

MARZOCHI, M. C.A.; MARZOCHI, K. B. F. Tegumentary and visceral leishmaniasis in Brazil. Emerging anthroozoonosis and possibilities for their control. **Cadernos de Saúde Pública**, Rio de Janeiro, v.10, n. 2, p. 359-375, 1994.

MATSUOKA, S. Diagnostic significance of urinary enzymes in veterinary practice. **Veterinary Research**, v. 43, n. 1, p. 70-71, 1995.

MATTOON, J. S.; BERRY, C. R. Abdominal ultrasound scanning techniques. In: **Small Animal Diagnostic Ultrasound**. 4 ed. Philadelphia: Saunders Company, 2020. p. 105-137.

MEDEIROS, C. M. O. *et al.* Perfil hematológico de cães com leishmaniose visceral no município de Fortaleza, Ceará. **Ciência Animal**, v. 18, n. 1, p. 43-50, 2008.

- MELO, M. B. **Avaliação da técnica de Dopplerfluxometria e cálculo do índice resistivo das artérias renais em cães sadios e infectados experimentalmente por *Ehrlichia canis***. 2004. Dissertação (Mestrado) – UFMG. Faculdade de Medicina Veterinária, Belo Horizonte, 2004.
- MELO, M. B. *et al.* Dopplerfluxometria das artérias renais: valores normais das velocidades sistólica e diastólica e do índice resistivo nas artérias renais principais. **Arq. Bras. Med. Vet. Zootec.**, v. 58, n. 4, p. 691-693, 2006.
- MORROW, K. L. *et al.* 1996. Comparison of the resistive index and clinical parameters in dogs with renal disease. **Veterinary Radiology & Ultrasound**, v. 37, n. 3, p. 193-199, 1996.
- NIETO, C. G. *et al.* Pathological changes in Kidneys of dogs with natural leishmania infection. **Veterinary Parasitology**, v.45, n. 1-2, p. 33-47, 1992.
- NOGUEIRA, T. Q.; POGGIANI, S. S. C. Hipertensão sistêmica associada a doença renal crônica, revisão de literatura. **PUBVET**, Londrina, v. 7, n. 1, p. 1-118, 2013.
- NOVELLAS, R. *et al.* Doppler ultrasonographic estimation of renal and ocular resistive and pulsatility indices in normal dogs and cats. **Veterinary Radiology & Ultrasound**, v. 48, n. 1, p. 69-73, 2007.
- NYLAND, T. G. *et al.* Urinary Tract. In: **Small Animal Diagnostic Ultrasound**. 4 ed. Philadelphia: Saunders Company, 2020. p. 557-584.
- OLIVEIRA, H. S. **Avaliação renal e esplênica por meio da ultrassonografia modo – B e Doppler de cães naturalmente infectados por leishmaniose visceral**. 2018. 58 f. Tese (Doutorado) – UEP. Faculdade de Medicina Veterinária e Zootecnia, Botucatu, 2018.
- OLIVEIRA, H. S. **Avaliação ultrassonográfica hepática de cães naturalmente infectados com leishmaniose visceral canina**. 2015. 45 f. Dissertação (Mestrado) – UEP. Faculdade de Medicina Veterinária e Zootecnia, Botucatu, 2015.
- PALTRINIERI, S. *et al.* Laboratory tests for diagnosing and monitoring canine Leishmaniasis. **Veterinary Clinical Pathology**, v. 45, n. 2, p. 552-578, 2016.
- PAPADOGIANNAKIS, E. I.; KOUTINAS, A. F. Cutaneous immune mechanisms in canine leishmaniosis due to *Leishmania infantum*. **Veterinary Immunology and Immunopathology**, v. 163, n. 3, p. 94-102, 2015.
- PENNINCK, D.; D'ANJOU, M. A. **Atlas of small animal ultrasonography**. 2 ed. Chichester: John Wiley & Sons, 2013, 97p.
- PLATINGA, E. *et al.* Retrospective study of the survival of cats with acquired chronic renal insufficiency offered different commercial diets. **Vet Record**, v. 157, n. 7, p. 185-87, 2005.
- PLATT, J. F. Doppler ultrasound of the kidney - Seminars in ultrasound, CT and MRI. **Elsevier**, v. 18, n. 1, p. 22-32, 1997.
- POLZIN, D. J. Chronic kidney disease in small animals. **Veterinary Clinics: Small Animal Practice**, v. 41, n. 1, p. 15-30, 2011.

REECE, W. O. **Fisiologia dos animais domésticos**. 12 ed. Rio de Janeiro: Editora Guanabara Koogan, 2006. p. 67-183.

RIBEIRO, J. M.; FLORÊNCIO, L. P. Bloqueio farmacológico do sistema renina angiotensina- aldosterona: inibição da enzima de conversão e antagonismo do receptor AT1. **Revista Brasileira de Hipertensão**, Belo Horizonte, v. 7, n. 3, p. 293-302, 2000.

RIBEIRO, R. R. *et al.* Relationship between clinical and pathological signs and severity of canine leishmaniasis. **Revista Brasileira de Patologia**, v. 22, n. 3, p. 373-378, 2013.

RIGO, R. S. *et al.* Renal histopathological findings in dogs with visceral leishmaniasis. **Revista do Instituto de Medicina Tropical de São Paulo**, v. 55, n. 2, p. 113-116, 2013.

RIVERS, B. J. *et al.* Duplex Doppler estimation of resistive index in arcuate arteries of sedated, normal female dogs: implications for use in the diagnosis of renal failure. **Journal American Animal Hospital Association**, v.33, n. 1, p. 69-76, 1997.

RUBIN, S. I. *et al.* Chronic renal failure and its management and nephrolithiasis. **Veterinary Clinics of North America - Small Animal Practice**, v. 27, n. 6, p. 1331-1354, 1997.

SILVA, J. M. C.; SILVA, M. C.; MONTEIRO, C. L. B. Aspectos clínicos, laboratoriais e ultrassonográficos de cães naturalmente infectados com *Leishmania spp.* **Ciência Animal**, v. 29, n. 4, p. 84-100, 2019.

SILVA, V. C.; MAMPRIM, M. J.; VULCANO, L. C. Ultrassonografia no diagnóstico das doenças renais em pequenos animais. **Arq. Bras. Med. Vet. Zootec.**, v. 15, n. 3, p. 435-444, 2008.

SODRÉ, F. L. *et al.* Avaliação da função e da lesão renal: um desafio laboratorial. **Jornal Brasileiro de Patologia e Medicina Laboratorial**, v. 43, n. 5, p. 329-337, 2007.

SOLANO-GALLEGO L. *et al.* Directions for the diagnosis, clinical staging, treatment and prevention of canine leishmaniosis. **Veterinary Parasitology**, v. 165, n. 1-2, p. 1-18, 2009.

SOUZA, M. H. L.; ELIAS, D. O. Fisiologia renal. In: **Fundamentos da circulação extracorpórea**. 2 ed. Rio de Janeiro: Centro Editorial Alfa Rio, 2006. p. 101-113.

STEPIEN, R. L. Diagnostic blood pressure measurement. In: **Textbook of Veterinary Medicine**. 7. ed. Saint Louis: Saunders Elsevier, 2010. p. 398-402.

SZATMÁRI, V.; SÓTONYI, P.; VÖRÖS, K. Normal duplex Doppler waveforms of major abdominal blood vessels in dogs: a review. **Veterinary Radiology & Ultrasound**, v. 42, n. 2, p. 93-107, 2001.

TILLEY, L. P.; GOODWIN, J. K. **Manual of canine and feline cardiology**. 3 ed. Philadelphia: W.B. Saunders, 2002. p.337-344.

VERLANDER, J. W. Renal Physiology. In: **Cunningham's Textbook of Veterinary Physiology**. 6 ed. Saint Louis: Saunders Elsevier, 2020. p. 480-517.

VERMA, N. K.; DEY, C. S. Possible mechanism of miltefosine-mediated death of *leishmania donovani*. **Antimicrobial agents and chemotherapy**, v. 48, n. 8, 2004.

VIDES, J. P.; MORAES, L. R. S. Tratamento da Leishmaniose visceral canina com miltefosina-relatos de casos. **Revista de Educação Continuada em Medicina Veterinária e Zootecnia do CRMV-SP**, v. 16, n. 3, p. 80-81, 2018.

VIEIRA, V. P. C.; FIGUEIREDO, N. M. Leishmaniose Visceral Canina: Breve revisão e relatos de casos. **Veterinária e Zootecnia**, v. 28, p. 1-12, 2021.

WERNECK, G. L. Controle da leishmaniose visceral no Brasil: o fim de um ciclo? **Caderno de Saúde Pública**, v. 32, n. 6, p. 1-2, 2016.

ZUBAREV, A. V. Ultrasound of renal vessels. **European radiology**, v. 11, n. 10, p. 1902-1915, 2001.

MINISTÉRIO DA SAÚDE, **Portaria nº 1.399**, de 11 de julho de 2008. Proíbe o tratamento de leishmaniose visceral canina com produtos de uso humano ou não registrados no Ministério da Agricultura, Pecuária e Abastecimento. Gabinete do Ministro, Brasília, DF, 2008.