



UNIVERSIDADE ESTADUAL DO MARANHÃO – UEMA
CENTRO DE CIÊNCIAS AGRÁRIAS – CCA
DEPARTAMENTO DAS CLÍNICAS VETERINÁRIAS
CURSO DE MEDICINA VETERINÁRIA

ANTONIO GABRIEL OLIVEIRA VIEIRA

**AVALIAÇÃO MACROSCÓPICA DO PROCESSO DE CICATRIZAÇÃO EM
FERIDAS INDUZIDAS EXPERIMENTALMENTE, TRATADAS COM *Aloe vera* EM
OVINOS**

São Luís – MA
2022

ANTONIO GABRIEL OLIVEIRA VIEIRA

**AVALIAÇÃO MACROSCÓPICA DO PROCESSO DE CICATRIZAÇÃO EM
FERIDAS INDUZIDAS EXPERIMENTALMENTE, TRATADAS COM *Aloe vera* EM
OVINOS**

Trabalho de Conclusão de Curso apresentado ao Curso de Medicina Veterinária da Universidade Estadual do Maranhão como parte das exigências para obtenção do grau de Bacharel em Medicina Veterinária.

Orientador: Prof. Dr. Helder de Moraes Pereira.
Coorientador: Me. Bruno Demétrio Carvalho

São Luís – MA
2022


ANTONIO GABRIEL OLIVEIRA VIEIRA

**AVALIAÇÃO MACROSCÓPICA DO PROCESSO DE CICATRIZAÇÃO EM
FERIDAS INDUZIDAS EXPERIMENTALMENTE, TRATADAS COM *Aloe vera* EM
OVINOS**

Trabalho de Conclusão de Curso apresentado ao
Curso de Medicina Veterinária da Universidade
Estadual do Maranhão como parte das
exigências para obtenção do grau de Bacharel em
Medicina Veterinária.

Aprovado em: 12 / 07 / 2022

BANCA EXAMINADORA:



Helder de Moraes Pereira
Médico Veterinário CRMV 0992/MA
Prof Drº Dept:das clínicas/JEMA
Mat.1295005

Prof. Dr. Helder de Moraes Pereira (Orientador)
Doutor em Ciências
Universidade Estadual do Maranhão



Me. Bruno Demétrio Carvalho
Mestre em Ciência Animal
Universidade Estadual do Maranhão



Prof. Dr. Hamilton Pereira Santos
Doutor em Medicina Veterinária
Universidade Estadual do Maranhão

Vieira, Antonio Gabriel Oliveira.

Avaliação macroscópica do processo de cicatrização em feridas induzidas experimentalmente, tratadas com *Aloe vera* em ovinos, São Luís - MA / Antonio Gabriel Oliveira Vieira. – São Luís, 2022.

... f

Monografia (Graduação) - Curso de Medicina Veterinária, Universidade Estadual do Maranhão, 2022.

Orientador: Prof. Dr. Helder de Moraes Pereira.

1.Ovinos. 2.Cicatrização. 3. *Aloe vera*. I.Título.

CDU 636.32/.38:616.5-003.92(812.1)

Dedico essa monografia a Deus que até aqui amparou os meus passos, as minhas mães: Maria de Fatima Oliveira Vieira e Ducileia Oliveira Vieira, e também a todos os membros do Laboratório de Bacteriologia Clínica Veterinária.

AGRADECIMENTOS

Gostaria de agradecer primeiro a Deus pelo dom da vida e por sempre abençoar o meu caminho nessa longa jornada de aprendizado.

As minhas mães Maria de Fatima Oliveira Vieira e Ducileia Oliveira Vieira, por sempre me apoiarem e possibilitarem que esse sonho se realizasse, sem elas nada disso seria possível.

A todos os membros da minha família, em especial aos meus irmãos: Fabio Ricardo, Sara Gabriele e Darlei Junior.

A meu orientador Prof. Dr. Hélder de Moraes Pereira por todas as oportunidades, conhecimento e apoio que me deu durante esses anos, sem dúvidas uma pessoa que eu sempre vou me recordar e ser grato.

Aos meus amigos que participaram diretamente da execução dessa pesquisa: Bruno Demétrio Carvalho e Jaize Viana Ribeiro Souza. E também a Lucilene Martins Trindade Gonçalves que contribui diretamente na escrita desse trabalho.

Aos todos os meus amigos de turma do curso de Medicina Veterinária da UEMA, em especial a: Ana Catarina Pinheiro Angelim Bezerra, Djalma Victor Carvalho Oliveira, Kely Janine Medeiros de Oliveira, Jaciele Teixeira Costa e Wanessa Pinheiro Garcia.

A todos os membros do Laboratório de Bacteriologia Clínica Veterinária e Grupo de estudo em Clínica de Ruminantes, que sempre me auxiliaram e estiveram ao meu lado como uma segunda família.

Ao produtor Jânio Miranda por ceder seus animais e propriedade para que essa pesquisa fosse desenvolvida.

A FAPEMA pelo apoio a pesquisa e pelo fomento a ciência.

A TODOS MEU MUITO OBRIGADO!

*“Você é o único representante do seu sonho na
face da terra, se isso não fizer você correr,
chapa; Eu não sei o que vai”*

Emicida

RESUMO

Esta pesquisa objetivou avaliar o efeito cicatrizante da *Aloe vera* em feridas induzidas em ovinos. Foram utilizados 15 animais divididos igualmente em três grupos experimentais. As feridas foram realizadas na fossa paralombar direita e os animais submetidos aos seguintes tratamentos: Grupo controle negativo (GN): 1mL de solução salina (0,9%), Grupo controle positivo (GP): 1g de pomada alopática a base de Cloreto de Lauril dimetil benzil amônio (35%) e Grupo *Aloe vera* (GA): 1g de extrato de *Aloe vera* (10%). As feridas foram avaliadas durante 22 dias consecutivos e mensuradas a cada 24 horas. Para avaliação macroscópica foram avaliados: hemorragia, crosta, tecido de granulação, tumefação, cor, crescimento de pelos na área adjacente à ferida e epitelização. Quanto à média da área da ferida, houve diferença estatística significativa no 8º dia de mensuração ($p=0,042$) entre o grupo *Aloe vera*, com 1,397 cm², e o grupo controle positivo, com 2,09 cm², o que demonstra que a *Aloe vera* proporcionou uma maior contração da ferida no início do processo de cicatrização. Na avaliação macroscópica, características como pontos hemorrágicos, crostas e epitelização foram mais satisfatórias no Grupo *Aloe vera*. Diante dos resultados obtidos, pode-se inferir que o extrato de *Aloe vera* (10%) mostrou-se eficaz para o tratamento em feridas cutâneas em ovinos.

Palavras-chave: Ovinos. Cicatrização. *Aloe vera*.

ABSTRACT

This research aimed to evaluate the healing effect of Aloe vera on induced wounds in sheep. Fifteen animals were divided equally into three experimental groups. The wounds were made in the right paralumbar fossa and the animals were submitted to the following treatments: Negative control group (GN): 1mL of saline solution (0.9%), Positive control group (GP): 1g of allopathic ointment based on Lauryl dimethyl benzyl ammonium (35%) and *Aloe vera* Group (GA): 1g of *Aloe vera* extract (10%). Wounds were evaluated for 22 consecutive days and measured every 24 hours. For macroscopic evaluation, the following were evaluated: hemorrhage, crust, granulation tissue, swelling, color, hair growth in the area adjacent to the wound and epithelialization. As for the average wound area, there was a statistically significant difference on the 8th day of measurement ($p=0.042$) between the Aloe vera group, with 1.397 cm², and the positive control group, with 2.09 cm², which demonstrates that the *Aloe vera* provided greater wound contraction early in the healing process. In the macroscopic evaluation, characteristics such as hemorrhagic spots, crusts and epithelialization were more satisfactory in the *Aloe vera* Group. In view of the results obtained, it can be inferred that the *Aloe vera* extract (10%) was effective for the treatment of skin wounds in sheep.

Keywords: Sheep. Healing. *Aloe vera*.

LISTA DE ILUSTRAÇÕES

Figura 1 – Ovino submetido a tricotomia (A) e anestesia (B) da fossa paralombar direita	24
Figura 2 – Fotografia de um ovino, submetido a uma incisão na fossa paralombar direita para realização da ferida experimental	25
Figura 3 – Mensuração da área da ferida da fossa paralombar direita de um ovino	26
Figura 4 – Contração das feridas do GA (A e B), GP (C e D) e GN (E e F), no 1º dia pós-operatório	28
Figura 5 – Contração das feridas do GA (A e B), GP (C e D) e GN (E e F), no 8º dia pós-operatório.....	29
Figura 6 – Contração das feridas do GA (A e B), GP (C e D) e GN (E e F) no 15º dia pós-operatório.....	30
Figura 7 – Contração das feridas do GA (A e B), GP (C e D) e GN (E e F) no 22º dia pós-operatório.....	31
Gráfico 1 – Gráfico da média das feridas induzidas experimentalmente na pele de ovinos, dos GA, GP e GN no 1º, 8º, 15º e 22º dias pós-operatório	35
Gráfico 2 – Gráfico do percentual da contração média das feridas induzidas experimentalmente após 22 dias de evolução na pele de ovinos, de acordo com o grupo experimental.....	36

LISTA DE TABELAS

Tabela 1 – Avaliação macroscópica de feridas induzidas experimentalmente na pele de ovinos em animais do GA, GP e GN, levando-se em consideração a formação de crostas no 1º, 8º, 15º, 22º pós-operatório.....	32
Tabela 2 – Avaliação macroscópica de feridas induzidas experimentalmente na pele de ovinos em animais do Grupo <i>Aloe vera</i> (GA), Grupo Controle Positivo (GP) e Grupo Controle Negativo (GN), levando-se em consideração a reepitelização no 1º, 8º, 15º, 22º dias pós-operatório.....	33
Tabela 3 - Média e desvio padrão da área das feridas induzidas experimentalmente na pele de ovinos, do GA, GN e GP no 1º, 8º, 15º e 22º dias pós-operatório.....	34

LISTA DE SIGLAS

ANVISA - Agência Nacional de Vigilância Sanitária

COX-2 - Ciclooxigenase 2

FGF-2 - Fator de crescimento de fibroblastos 2

GA - Grupo *Aloe vera*

GN - Grupo controle negativo

GP - Grupo controle positivo

IBGE - Instituto Brasileiro de Geografia e Estatística

IL-1 Interleucina-1

IL-6 - Interleucina-6

iNOS - Sintase óxido nítrico induzível

KGF-1 - Fator de crescimento de queratinócitos – 1

MEC - Matriz extracelular

PDGF - Fator de crescimento derivado de plaquetas

PGF2 - Prostaglandinas

ROS - Espécies reativas de oxigênio

TGF- β - Fator de crescimento transformador beta

TNF- α - Fator de necrose tumoral alfa

VEGF - Fator de crescimento vascular endotelial

VEGF-A - Fator de crescimento endotelial vascular A

SUMÁRIO

1 INTRODUÇÃO	12
2 REVISÃO DE LITERATURA	14
2.1 Panorama da Ovinocultura	14
2.2 O fenômeno da cicatrização de feridas.....	15
2.3 Fatores que interferem na cicatrização de feridas	18
2.4 Fitoterápico cicatrizante: <i>Aloe vera</i>	19
3 OBJETIVOS	22
3.1 Geral	22
3.2 Específicos.....	22
4 MATERIAL E MÉTODOS	23
4.1 Comitê de ética e área de estudo	23
4.2 Seleção dos animais e separação dos lotes	23
4.3 Protocolo de vermifugação e suplementação dos animais	23
4.4 Preparo das baias de confinamento e confinamento prévio	23
4.5 Manejo nutricional dos animais em confinamento.....	23
4.6 Realização das feridas cutâneas.....	24
4.7 Substâncias terapêuticas de uso tópico utilizadas nos tratamentos	25
4.8 Análise de dados.....	25
5 RESULTADOS E DISCUSSÃO.....	27
6 CONCLUSÃO.....	37
REFERÊNCIAS.....	38
APÊNDICE A - Formulário para coleta da área da ferida	42
ANEXO 1 – Protocolo para uso de animais em pesquisa científica.....	43

1 INTRODUÇÃO

A pele é o maior órgão do organismo, por isso, é tida como uma barreira anatômica e fisiológica. Por ser considerada o órgão mais exposto a pele sofre várias agressões traumáticas (LUCAS, 2014). Quando sua integridade é afetada após trauma ou doença, dar-se início ao processo de cicatrização cuja finalidade é regenerar a integridade do organismo. A cicatrização é o resultado de vários eventos biológicos envolvidos na reparação e reestruturação da pele, buscando o fechamento rápido da lesão, de forma que principalmente sua função seja completa e satisfatória (SZWED, 2015).

O processo de cicatrização tem como objetivo restabelecer a homeostasia tecidual (CAVALCANTE *et al.*, 2012). Por esse fator, é de suma importância o conhecimento dos mecanismos que medeiam esse processo, pois uma intervenção que visa auxiliar e acelerar a cicatrização é fundamental para promover a homeostasia do organismo e o bem-estar do paciente.

Segundo Hunt (1990), o processo cicatricial é dividido em fases, sendo: fase de coagulação; fase de inflamação; fase de fibroplasia; fase de epitelização; fase de contração e fase de remodelagem.

A cicatrização de feridas pode ocorrer de forma espontânea, no entanto quando tratada é relativamente mais rápida e apresenta resultados funcionais e estéticos superiores, nesse sentido entre as diversas alternativas utilizadas, os produtos naturais vêm sendo largamente utilizados devido as suas propriedades terapêuticas e baixo custo (WAKITA, 2019).

Atualmente, várias pesquisas têm avaliado os fatores que podem acelerar ou retardar a fisiopatologia da cicatrização em virtude de sua importância na reabilitação funcional e no quesito estético do animal (VITORINO FILHO, 2011; BARRETO, 2011). Diferentes alternativas existentes, permitem acelerar o processo de cicatrização de uma ferida. Independente da escolha utilizada, o método selecionado deve propiciar um ambiente que seja favorável, permitindo progressão espontânea para não retardar o processo de reparação (PAGANELA *et al.*, 2009).

Nesse sentido muitos fitoterápicos têm sido empregados para auxiliar esse processo. A *Aloe vera*, também conhecida popularmente como babosa, possui inúmeras propriedades regeneradoras, curativas, lubrificantes e nutritivas, por isso é chamada de "a planta da saúde e da beleza" ela é utilizada como medicamento há bastante tempo, e seu uso é documentado desde a época do antigo Egito (LIRA *et al.*, 2020).

Portanto, para a possibilidade do uso da *Aloe vera* para cicatrização de feridas em pequenos

ruminantes com indicação terapêutica e eficácia comprovada cientificamente, deve-se descrever o perfil cicatricial desta substância. Neste estudo foi avaliado os aspectos macroscópicos, para que se pudesse definir o uso definitivo da *Aloe vera* como indicação terapêutica para cicatrização de feridas em pequenos ruminantes.

2 REVISÃO DE LITERATURA

2.1 Panorama da Ovinocultura

A ovinocultura é uma atividade desenvolvida em várias regiões do mundo, esse fato muito se deve a capacidade de adaptação às condições climáticas que esses animais possuem. Os países com baixos índices alimentícios e baixa renda geralmente possuem forte tendência a criação de ovinos (XIMENES e CUNHA, 2012).

A população mundial de ovinos é de 1,173 bilhão cabeças, sendo a maioria desses animais concentrados no continente Asiático com 43,6% da população mundial, isso representa 512 milhões de ovinos e os países com maior número de animais são China, Índia, Irã, Mongólia e Turquia. Na África a população total de ovelhas é 352 milhões, sendo Argélia, Chade, Etiópia e Quênia os países com o maior número de animais. A Europa possui 131 milhões de ovelhas, e os países com população considerável é Espanha, Alemanha, Rússia e França. A população ovina da América do Norte e do Sul é de 84 milhões. Na Oceania a população de ovinos é de 95 milhões de cabeças e a maioria deles está na Austrália e Nova Zelândia (MAZINAMI e RUDE, 2020).

O Brasil possuía em 2020 um rebanho de ovinos de 19.715.587 cabeças, a maior concentração destes animais está na Região Nordeste com 14.561.928, os estados que possuem o maior quantitativo de animais são: Bahia, Pernambuco, Piauí, Ceará e Paraíba. O estado do Maranhão possui 297.127 de ovinos e ocupa 14º posição no ranking nacional (IBGE, 2020).

Essa grande representatividade da atividade da ovinocultura na região nordeste deve-se principalmente a rusticidade adquirida pelos animais, que em sua maioria, são fruto do cruzamento de raças introduzidas pelos colonizadores, o que facilitou a adaptação as condições do semiárido, gerando as raças nacionais (ZEN *et al.*, 2014). Logo a prática da ovinocultura é bastante antiga nessa região, possibilitando geração de renda para o produtor mediante a comercialização de carne, vísceras, esterco, pele, leite e derivados (SANTOS, 2020).

A pele, um dos principais subprodutos dessa atividade, sofreu grande desvalorização nos últimos anos, antes a pele poderia representar até 20% do valor de mercado da carcaça do animal, em 2019 a pele de ovinos era comercializada a R\$6,50 a unidade (MALAQUIAS, 2019). Essa forte desvalorização gera desinteresse aos produtores que não tomam as medidas necessárias para assegurar a qualidade desse subproduto.

Nesse contexto, a ovinocultura, especialmente na zona semiárida, possui importante função socioeconômica, como eventual geradora de renda pela venda de animais, de carne e de

peles; mas também como fonte de proteína de alta qualidade através da carne e leite para a alimentação de agricultores de base familiar que predominantemente explora essa atividade. Estima-se que a atividade esteja presente, em maior ou menor escala, em mais de um milhão de estabelecimentos rurais na região. (MOREIRA e GUIMARÃES, 2011)

2.2 O fenômeno da cicatrização de feridas

A pele é o maior órgão do organismo, por isso, é tida como uma barreira anatômica e fisiológica. Por ser considerada o órgão mais exposto a pele sofre várias agressões traumáticas (LUCAS, 2014). Tais agressões culminam no que conhecemos como feridas e após o estabelecimento destas dar-se início ao processo de cicatrização cuja finalidade é regenerar a integridade do organismo.

O processo cicatricial é um fenômeno no qual um tecido lesionado é substituído por um novo tecido conjuntivo com irrigação sanguínea, sendo que a lesão pode ter uma origem traumática ou necrótica (PANOBIANCO *et al.*, 2012). Por esse fator, é de suma importância o conhecimento dos mecanismos que medeiam esse processo, pois uma intervenção que visa auxiliar e acelerar a cicatrização, é fundamental para promover a homeostasia do organismo e o bem-estar do paciente.

As feridas podem ser classificadas em agudas ou crônicas, e a cicatrização em de primeira ou segunda intenção. As feridas agudas são tipicamente traumáticas e podem ser contusa ou penetrante (incisões cirúrgicas, tiros, mordidas de animais, etc.), tais feridas geralmente possuem um tempo de cicatrização relativamente rápido. As feridas que apresentam cicatrização retardada (aproximadamente mais de 12 semanas) são denominadas feridas crônicas, muitas vezes sendo resultado de uma inflamação patológica prolongada (SINGH *et al.*, 2017).

A cicatrização de primeira intenção ocorre em feridas fechadas, ou seja, aquelas cujas bordas são próximas entre si e causam perda mínima de tecidos, como por exemplo as incisões cirúrgicas, essas por sua vez podem ser classificadas quanto seu grau de contaminação em limpa, limpa contaminada, contaminada e suja. Quando a perda tecidual é mais extensa, e as bordas não podem ser aproximadas, o processo cicatricial é prolongado, pois a ferida será preenchida com extenso tecido de granulação, esse processo é denominado de cicatrização por segunda intenção (SINGH *et al.*, 2017).

Segundo Hunt (1990), o processo cicatricial é dividido em fases, sendo: fase de coagulação; fase de inflamação; fase de fibroblasia; fase de epitelização; fase de contração e fase de remodelagem.

A fase de coagulação se inicia logo após a ferida acontecer, ocorrendo de início uma vasoconstrição mediada por prostaglandinas, epinefrina e norepinefrina, gerando o aumento da permeabilidade vascular que é responsável pelos sinais da inflamação: dor, calor, rubor e edema (BALSA e CULP, 2015). Após acontecer a vasoconstrição, forma-se um coágulo devido a agregação plaquetária ocasionado pela cascata de coagulação intrínseca, esse coágulo possui diversas funções dentre elas: formar uma matriz provisória, rica em fibrina, fibronectina, vitronectina e trombospondina, que preenche o espaço criado pela ferida e serve de suporte para as células em migração (THEORET, 2017).

A fase inflamatória ocorre durante a fase de coagulação, ela é caracterizada inicialmente pelo recrutamento de neutrófilos e tardiamente pelo aparecimento e transformação dos monócitos, esta fase prepara a ferida para as fases seguintes de reparação, removendo possíveis tecidos necrosados, microrganismos, e substâncias estranhas ao organismo. A intensidade dessa fase é diretamente proporcional a gravidade da lesão (THEORET, 2017).

Os neutrófilos são as primeiras células que chegam ao sítio da lesão. Estimulados por prostaglandinas (PGF₂), complemento, interleucina-1 (IL-1), fator de necrose tumoral alfa (TNF- α), fator de crescimento transformador-beta (TGF- β) e produtos bacterianos, os neutrófilos chegam em grande número ao local da lesão entre 24 a 48 horas (BALBUL *et al.*, 2015). As principais funções de neutrófilos são defender a ferida de bactérias e remover restos de tecidos, para isso eles liberam vários tipos de enzimas proteolíticas que fragmentam as bactérias, sendo que restos de bactérias e de tecidos são removidos da ferida pela fagocitose dos neutrófilos (FRANZ, 2015).

O papel secundário de neutrófilos é manter a fase inflamatória inicial através da excreção de citocinas como por exemplo TNF- α que amplifica a quimiotaxia de neutrófilos e estimula macrófagos, queratinócitos, fibroblastos e expressão de fatores de crescimento necessários na angiogênese e síntese de colágeno. Com o tempo, os neutrófilos são eliminados da ferida por apoptose ou são fagocitados pelos macrófagos (BALBUL *et al.*, 2015).

O aumento da migração de monócitos da circulação para a ferida, seguida pela diferenciação dos monócitos em macrófagos para ajudar os macrófagos residentes do tecido afetado pode durar um período de dias a semanas. Os macrófagos desempenham um papel

central em todas as fases da cicatrização, sendo responsáveis por modular o processo geral da cicatrização (THEORET, 2017).

Na fase inflamatória inicial, os macrófagos exercem funções pró-inflamatórias, como apresentação de antígenos, fagocitose e produção de citocinas inflamatórias e fatores de crescimento. Na fase proliferativa, os macrófagos estimulam a proliferação do tecido dérmico, endotelial e epitelial para completar a formação da matriz extracelular (MEC), angiogênese e epitelização, ou seja, eles podem alterar a composição da MEC durante estas fases e as consequentes. No entanto uma fase inflamatória prolongada, retarda a cicatrização, promove uma proliferação crônica de granulação fibroblástica, e também leva a extensa fibrose do tecido lesado, retardando a fase de contração da ferida e por conseguinte levando a perda da função (THEORET, 2017).

Com a regressão da fase inflamatória dar-se início a fase proliferativa que pode permanecer de 3 dias até 2 semanas após a lesão da pele. Coletivamente a fase proliferativa é alcançada através de três etapas principais: reepitelização, angiogênese e formação de tecido de granulação (SOLIMAN *et al.*, 2018)

Na reepitelização, os queratinócitos nas bordas da ferida proliferam ativamente e migram para restabelecer a cobertura do local da ferida, essas células desconectam as junções desmossomais/hemidesmossomais e reorganizam seu citoesqueleto para migrar sobre o local da ferida, após a migração eles voltam ao fenótipo normal e se fixam firmemente à membrana basal restabelecida e à derme subjacente (CHENG *et al.*, 2016).

A angiogênese é um processo complexo de crescimento de novos vasos sanguíneos. No processo cicatricial os novos capilares crescem de forma rápida e intensa, produzindo uma rede de novos vasos sanguíneos de 2 a 10 vezes mais densa que do tecido normal. O início da angiogênese é regulado por vários fatores pro-angiogênicos, sendo o mais potente e mais abundante o fator de crescimento endotelial vascular A (VEGF-A), tal fator é produzido em resposta a hipóxia tecidual e também atua no aumento da permeabilidade vascular contribuindo para o edema da ferida. Além do VEGF-A, o fator de crescimento de fibroblastos 2 (FGF-2), fator de crescimento derivado de plaquetas (PDGF), membros da família do TGF- β e outros fatores, também promovem a angiogênese da ferida. Após uma lesão, os níveis de fatores pró-angiogênicos aumentam, atingindo um pico antes que ocorra o conteúdo capilar máximo, e então diminuem para níveis quase indetectáveis. Após o crescimento dos vasos sanguíneos nas feridas, ocorre um período de poda vascular. Ao longo do tempo, a maioria dos vasos recém-formados regride até que, eventualmente, a densidade dos vasos sanguíneos retorne à da pele

normal e não lesionada. O processo de regressão é cuidadosamente regulado e inclui a apoptose seletiva de muitos dos capilares recém-formados, seguida pela maturação dos restantes (DIPIETRO, 2016)

Após o ferimento na pele, a proliferação e migração de fibroblastos para o local da ferida são induzidas por fatores de crescimento liberados pelas plaquetas (YOUNG e MCNAUGHT, 2011). Além disso, os fibroblastos também são derivados de células-tronco mesenquimais derivadas da medula óssea (SASAKI *et al.*, 2008). Esses fibroblastos secretam uma MEC rica em glicosaminoglicanos, proteoglicanos, ácido hialurônico, fibronectina e colágeno, resultando em um tecido fibroso vascularizado, tal tecido substitui o coágulo hemostático no local da ferida e é conhecido como tecido de granulação (YOUNG e MCNAUGHT, 2011).

Após a formação do tecido de granulação, os fibroblastos mudam para o fenótipo de miofibroblastos expressando actina de músculo liso, essa alteração é desencadeada pela tensão mecânica, proteína de adesão focal Hic-5 e TGF- β ativado, dessa forma os miofibroblastos vão desempenhar um importante papel na contração da ferida que começa aproximadamente 7 dias após a lesão (VARNEY *et al.*, 2016).

O processo de contração da ferida é designado como o processo no qual a pele periférica à lesão avança de maneira centrípeta em direção ao centro da lesão. Os miofibroblastos participam da síntese da matriz extracelular, e sua atividade contrátil é responsável pelo fechamento das feridas. (NALIN, 2016).

A remodelação é a última fase do processo cicatricial, ela pode levar até 2 anos, deixando eventualmente a longo prazo uma cicatriz que representa 80% da força de tensão do tecido original, esta fase se caracteriza pela reorganização da malha colágena e nela a cicatriz adquire aspecto empalidecido. (SINGH *et al.*, 2017).

2.3 Fatores que interferem na cicatrização de feridas

As feridas são suscetíveis a inúmeras condições locais e sistêmicas que podem afetar negativamente a reparação da pele por meio de vários mecanismos, levando a um atraso no processo cicatricial. As principais condições que interferem na cicatrização de feridas são: nutrição, infecção, sexo, idade, hipóxia, uso de medicamentos, estresse, genética, doenças crônicas, dentre outros (GUSHIKEN *et al.*, 2021).

O oxigênio é fundamental para a síntese de ATP, este por sua vez é essencial para o metabolismo e a sobrevivência das células. No momento da lesão, há uma diminuição no suprimento local de oxigênio devido à ruptura vascular. O microambiente da ferida hipóxica é

importante porque proporciona a liberação de mediadores que coordenam os mecanismos de angiogênese, reepitelização, síntese de fatores de crescimento e citocinas, mas também leva à síntese de espécies reativas de oxigênio (ROS) e citocinas pró-inflamatórias que podem prejudicar o processo de cicatrização. Outrossim, a concentração correta de oxigênio é necessária para prevenir a infecção da ferida e melhorar a fibroplasia. Portanto, o correto equilíbrio da oxigenação é necessário para evitar o atraso na cicatrização (DERBY e HEWITSON, 2016).

A cicatrização de feridas requer inúmeras vitaminas, minerais, ácidos graxos, carboidratos e proteínas para realizar o processo regenerativo correto (BEYENE *et al.*, 2020). A desnutrição prejudica a cicatrização, pois prolonga a inflamação, diminui a angiogênese, fagocitose e o metabolismo dos fibroblastos, além de prolongar a remodelação da matriz extracelular (SINGH *et al.*, 2017). Alguns dos nutrientes essenciais que são importantes para a cicatrização de feridas são os ácidos graxos, vitamina A, vitamina C, carboidratos e aminoácidos. Minerais como o zinco e o ferro também se fazem essenciais (BEYENE *et al.*, 2020)

Quando a pele é lesada, existe a possibilidade de infecção bacteriana local, resultando no retardo do processo de cicatrização. *Staphylococcus aureus*, *Pseudomonas aeruginosa* e outras espécies de *Streptococcus spp.* são amplamente responsáveis pela infecção de feridas. Em resposta à infecção, o organismo inicia um mecanismo inflamatório, tal mecanismo leva à liberação de endotoxinas pela bactéria, resultando em necrose e inflamação local devido ao aumento de citocinas pró-inflamatórias, maior atividade de metaloproteinase e diminuição da liberação de fatores de crescimento. Apesar do processo inflamatório ser uma fase da cicatrização, a inflamação crônica vai prejudicar a reepitelização, contração da ferida e a remodelação (GUO e DIPIETRO, 2010)

2.4 Fitoterápico cicatrizante: *Aloe vera*

Denomina-se fitoterapia como o estudo e aplicação dos efeitos terapêuticos de drogas vegetais e derivados, ou seja, é uma ciência que estuda a utilização dos produtos de origem vegetal com a finalidade terapêutica para se prevenir, atenuar ou curar um estado patológico (ROSSATO *et al.*, 2012). Ela faz parte da prática da medicina popular, constituindo um conjunto de saberes dos seus praticantes de acordo com a tradição de cada região, em que tais conhecimentos passam para as gerações subseqüentes principalmente pela tradição oral (GONÇALVES, 2017).

Fitoterápicos por sua vez são medicamentos obtidos com emprego exclusivo de matérias-primas vegetais ativas, não sendo considerado fitoterápico aquele que possui na sua composição substâncias ativas isoladas, sintéticas ou naturais, nem as associações dessas com extratos vegetais (BRASIL, 2017).

Muitas plantas com poder medicinal são utilizadas para o tratamento de diferentes enfermidades, dentre elas, a cicatrização de feridas (MARTELLI *et al.*, 2018). No processo de cicatrização de feridas, o uso de plantas medicinais é mencionado desde a pré-história, quando eram utilizadas na forma de extratos com o intuito de atingir uma cicatrização no menor tempo possível (ARAÚJO *et al.*, 2015).

O Brasil possui uma vasta biodiversidade vegetal, logo o potencial de exploração de fitoterápicos cicatrizantes se mostra de maneira promissora, visto que a população brasileira, principalmente a localizada em zonas rurais, utiliza comumente o seu conhecimento empírico acerca do potencial terapêutico de plantas medicinais (CORRÊA *et al.*, 2012).

Segundo Araujo e Porto (2018) o difícil acesso a saúde é uma realidade para a maioria dos brasileiros, onde 80% da população não tem acesso a medicamentos essenciais, nesse sentido as plantas medicinais atuam como a primeira escolha ao acesso à saúde pois apresentam maior facilidade quanto ao acesso, custo e manipulação.

Dentre as plantas cicatrizantes a *Aloe vera*, popularmente conhecida como babosa, é utilizada há bastante tempo devido ao seu efeito curativo (SCHMID, 1991). A *Aloe vera* possui inúmeras propriedades regeneradoras, curativas, lubrificantes e nutritivas, por isso é chamada de "a planta da saúde e da beleza", ela é utilizada como medicamento há bastante tempo, e seu uso é documentado desde a época do antigo Egito (LIRA *et al.*, 2020).

A *Aloe vera* é uma planta de pequeno porte pertence à família *Xanthorrhoeaceae* (ANVISA, 2016). Seu arbusto é pequeno, suas folhas são grossas, carnosas, rosuladas, eretas e ensiformes. Ela produz flores cilíndricas, branco-amareladas, com segmentos coniventes ou coerentes com as pontas estendidas, e suas são raízes abundantes (CASTRO e RAMOS, 2002).

A *Aloe vera* possui algumas substâncias como sendo parcialmente responsáveis pela atividade anti-inflamatória e cicatrizante, e vários mecanismos foram propostos para explicar sua influência nesses processos através de testes *in vivo* e *in vitro* (FREITAS *et al.*, 2014)

O gel obtido da folha é composto por água e polissacarídeos, além de 70 outros componentes, tais como, vitamina A, B, C e E, cálcio, potássio, magnésio, zinco, diversos aminoácidos (FREITAS *et al.*, 2014). Esse gel possui em seu parênquima a manose-6 fosfato que é o principal substrato cicatricial, pois estimula a angiogênese, a proliferação de fibroblastos

e macrófagos, além de possuir a antraquinona, conhecida como componente antibacteriano, antiviral e antifúngico (BRANDÃO *et al.*, 2016)

A acemanana é um polissacarídeo encontrado em grande quantidade no gel de *Aloe vera*, estudos *in vitro* mostraram que ele foi capaz de estimular macrófagos murinos da linhagem RAW 264.7 a liberarem interleucina-6 (IL-6), TNF- α e óxido nítrico (ZHANG e TIZARD, 1996). Em outro experimento *in vitro* semelhante, a acemanana, nas concentrações de 2 até 16mg/mL, estimulou de forma significativa a proliferação de fibroblastos gengivais, secreção do fator de crescimento de queratinócitos – 1 (KGF-1), fator de crescimento vascular endotelial (VEGF), além de colágeno do tipo I (Jettanacheawchankit *et al.*, 2009).

Outras duas importantes antraquinonas encontradas na *Aloe vera* é a aloína e aloemodina, elas podem suprimir a respostas inflamatórias bloqueando a sintase óxido nítrico induzível (iNOS) e Ciclooxigenase 2 (COX-2), seus efeitos anti-inflamatório são comparáveis ao mesmo do kaempferol e quercetina (PARK *et al.*, 2009).

3 OBJETIVOS

3.1 Geral

- Avaliar o efeito cicatrizante da *Aloe vera* em feridas cutâneas induzidas experimentalmente em ovinos.

3.2 Específicos

- Verificar o efeito do extrato de *Aloe vera* a 10% sobre o processo de cicatrização em feridas induzidas experimentalmente;

- Descrever as características macroscópicas das feridas induzidas durante o processo de cicatrização.

4 MATERIAL E MÉTODOS

4.1 Comitê de ética e área de estudo

O projeto foi submetido ao Comitê de Ética e Experimentação Animal da Universidade Estadual do Maranhão (CEEAA/UEMA), recebendo como protocolo para uso de animais em pesquisa científica o número 15/2021.

O experimento a campo foi desenvolvido na Chácara do Futuro, uma propriedade particular de criação de ovinos, cujas coordenadas geográficas são 2°30'42.7"S e 44°02'24.6"W, localizada no bairro Panaquatira, no município de São José de Ribamar, Estado do Maranhão.

4.2 Seleção dos animais e separação dos lotes

Foram utilizados 15 animais da espécie ovina, todos machos castrados, mestiços, com idade entre 6 a 12 meses. Eles foram divididos de forma padronizada em três grupos de 5 animais. Cada lote de animais foi enumerado seguindo uma sequência de 1 a 15, sendo: 1 a 5 pertencente ao grupo controle negativo (GN); 6 a 10 pertencente ao grupo controle positivo (GP) e 11 a 15 grupo *Aloe vera* (GA).

4.3 Protocolo de vermifugação e suplementação dos animais

Foi realizada a vermifugação dos animais com o princípio ativo Doramectina (1%) através da via subcutânea. Posteriormente, foi administrado Polivitamínico Mineral através da via oral. Em seguida, foi realizado o casqueamento em todos os animais selecionados para o experimento, para que fossem corrigidos os aprumos, pois iriam ficar em piso rígido durante todo o confinamento.

4.4 Preparo das baias de confinamento e confinamento prévio

Foi realizada a calagem de todas as baias do experimento, para que diminuísse a quantidade de microrganismo presentes nas instalações do aprisco. Realizou-se também os reparos e regulagem de estruturas do aprisco, como por exemplo, altura de cochos para alimentação, saleiro, bebedouros e conserto das divisórias das baias. Todos os animais passaram por um período prévio de confinamento em baias coletivas que teve duração de oito dias, tendo como objetivo a ambientação e adaptação.

4.5 Manejo nutricional dos animais em confinamento

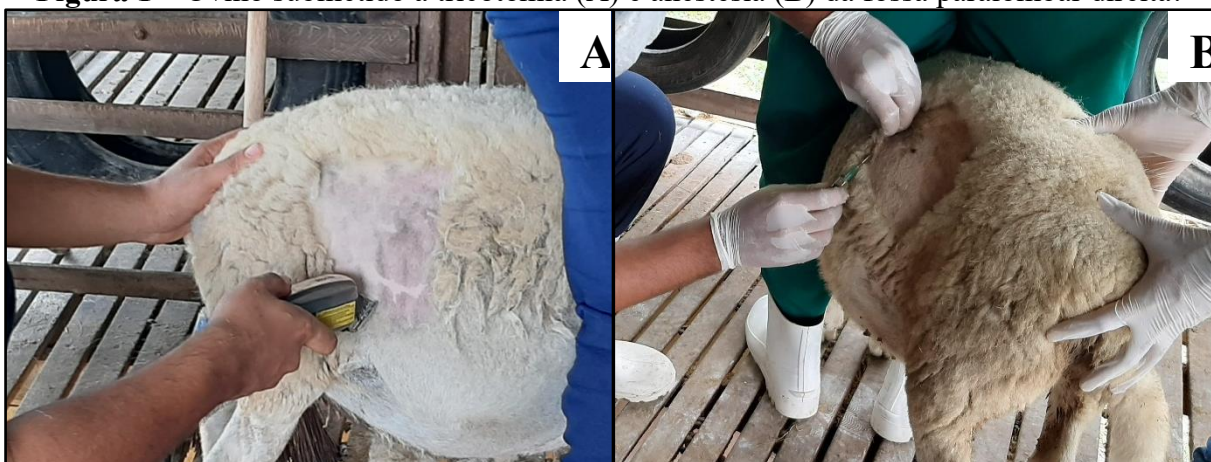Os animais foram alimentados com volumoso, concentrado e sal mineral, também foi ofertado água *ad libitum*. O volumoso era disponibilizado para os animais em cochos de madeira, fornecidos três vezes ao dia utilizando-se Capim elefante (*Pennisetum purpureum schum*), fornecidos picados em forrageira e/ou cortados manualmente. Foi fornecido concentrado constituído de 20% de farelo de soja, 15% de ureia, 19% de milho moído, 30% de sal comum, esta mistura concentrada era fornecida na quantidade de 200 gramas por animal/dia. O fornecimento de sal mineral era disponibilizado em cochos de pneus reciclados, do qual ficava disponível ao longo dia.

4.6 Realização das feridas cutâneas

Para a realização das feridas, os animais foram submetidos a tricotomia da fossa paralombar direita (Figura 1-A), que foi realizada com o auxílio de um equipamento elétrico e um tricótomo manual acoplada a lâmina de aço. Em seguida, os animais foram pesados em uma balança mecânica para que fossem calculadas as doses do anestésico conforme o peso individual de cada animal. Foi feita a antisepsia do local com auxílio de uma gaze embebida com álcool iodado para realização do protocolo anestésico.

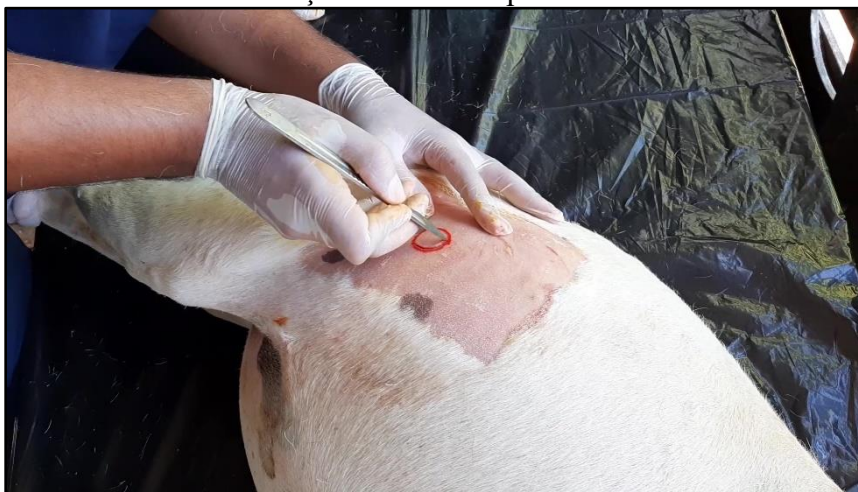A anestesia foi realizada tendo como protocolo a anestesia local infiltrativa em L invertido com cloridrato de lidocaína a 2% com vasoconstrictor na dose de 7mg/kg de peso vivo (Figura 1-B). Com um molde circular de diâmetro de 2,5 cm, foi realizada a demarcação individual na fossa paralombar direita em cada animal e posteriormente foram efetuadas as incisões utilizando-se um bisturi (Figura 2).

Figura 1 – Ovino submetido a tricotomia (A) e anestesia (B) da fossa paralombar direita.



Fonte: Arquivo pessoal, 2022

Figura 2 – Fotografia de um ovino, submetido a uma incisão na fossa paralombar direita para realização da ferida experimental.



Fonte: Arquivo pessoal, 2022

Durante o procedimento cirúrgico foi seguido rigorosamente a hemostasia da ferida com gaze estéril. Por fim, iniciou-se o tratamento tópico nos animais nos três grupos experimentais por 22 dias a cada 24 horas. As avaliações macroscópicas foram realizadas no 1º dia, 8º dia, 15º dia e 22º dia pós-operatório.

Com o uso de uma câmera digital as feridas da fossa paralombar direita foram fotografadas para posterior avaliação macroscópica minuciosa e mensuradas com o auxílio de paquímetro manual. A avaliação macroscópica e mensuração foi realizada a cada 24 horas até a reepitelização, perfazendo um total de 322 observações. Para avaliação macroscópica foram avaliados os seguintes aspectos: hemorragia (presente ou ausente), crosta (parcial ou total, exuberante ou não exuberante, seca ou com secreção, e cor); tecido de granulação (presente ou ausente, e cor), tumefação, cor e crescimento de pelos na área adjacente à ferida e epitelização.

4.7 Substâncias terapêuticas de uso tópico utilizadas nos tratamentos

Cada grupo recebeu o seguinte tratamento:

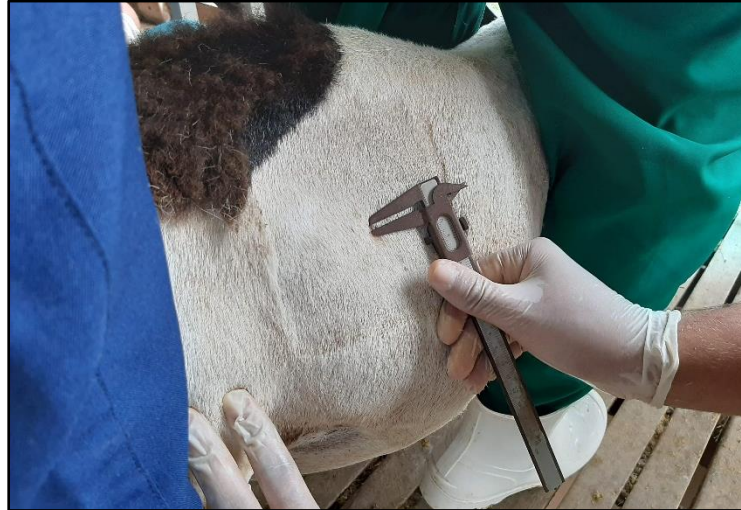- **Grupo controle negativo (GN)** – animais tratados com 1 mL de solução salina a 0,9%;
- **Grupo *Aloe vera* (GA)** – animais tratados com 1g de extrato de *Aloe vera* a 10%;
- **Grupo controle positivo (GP)** – animais tratados com 1g de pomada de Cloreto de Lauril dimetil benzil amônio a 35%.

4.8 Análise de dados

Para obtenção das áreas das feridas, estas foram mensuradas diariamente como mostra Figura 3 (APÊNDICE A) e sua área foi mensurada utilizando-se a fórmula $A=(D/2).(d/2).\pi$,

onde $\pi = 3,14$; D = diâmetro maior da ferida; d = diâmetro menor da ferida, e estes resultados foram utilizados para avaliar a quantificação da contração da área da ferida.

Figura 3 – Mensuração da área da ferida da fossa paralômbar direita de um ovino.



Fonte: Arquivo pessoal, 2022

Posteriormente, esses dados foram organizados em planilhas do programa Microsoft Excel 2016® e o delineamento experimental foi em blocos ao acaso. Realizou-se análise dos dados utilizando-se o programa Minitab Express® no qual foi realizado o teste de comparação de médias para as áreas mensuradas nos grupos experimentais, por meio da análise de variância e o teste de Tukey pareado com intervalo de confiança de 95% ($p < 0,05$).

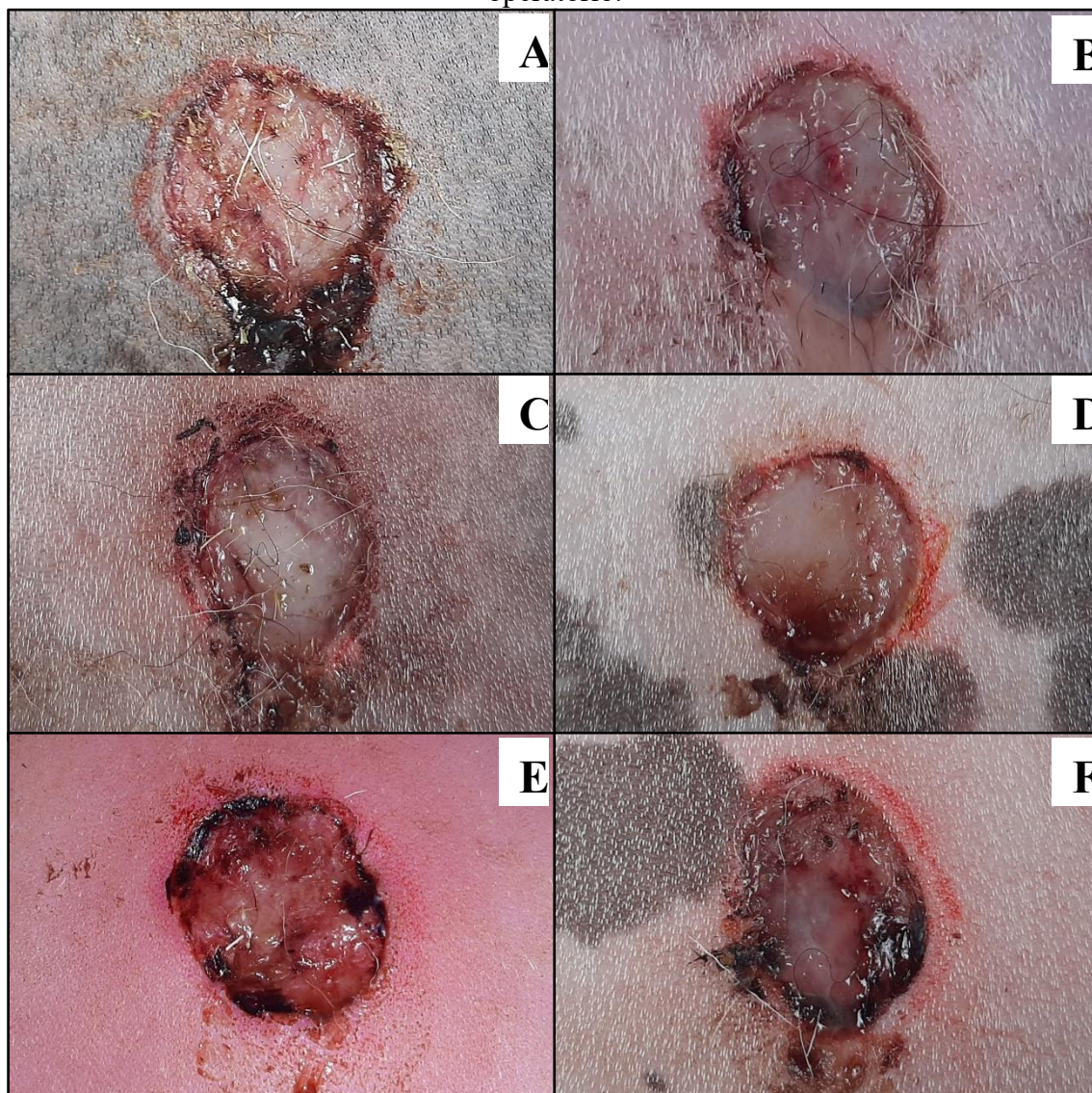
5 RESULTADOS E DISCUSSÃO

Antes do início do confinamento para adaptação dos animais nas baias, um animal do GN veio a óbito, e devido ao fato da propriedade não possuir outro animal macho, esse não foi substituído. Durante o ato cirúrgico não ocorreram óbitos e não houve detecção de sinais de infecção nas feridas durante o período experimental. Os animais apresentavam boa higidez, com característica de disposição física, bom temperamento comportamental e nutricional.

No 1º dia de avaliação macroscópica das feridas, algumas características estavam ausentes nos três grupos experimentais, sendo: crosta, tecido de granulação, epitelização e tumefação. No GA e GP evidenciou-se presença de animais com pontos hemorrágicos, pelos aderidos na superfície das feridas e presença de um exsudado seroso (Figura 4 - A, B, C e D). No GN observou-se pontos hemorrágicos, presença de pelos aderidos a superfície das feridas e exsudado sanguinolento (Figura 4 - E e F). Os animais de todos os grupos não apresentaram alteração na cor da pele nas proximidades e superfície das feridas, apenas discreta hiperemia foi notada nas feridas dos animais do GN, todos os animais também demonstraram crescimento de pelos nas margens da ferida.

A primeira resposta a uma lesão é a hemostasia, essa etapa envolve vasoconstrição, formação do plug plaquetário e ativação da cascata de coagulação com a formação do plug de fibrina, resultante das plaquetas ativadas, das hemácias, do fluido e da fibrina, com tempo, a superfície do plug fibrinoso irá secar e formar a crosta, permitindo que a cicatrização da ferida continue por baixo (WILLIAMS e MOORES, 2013). A presença de um exsudado mais seroso no GA e GP evidenciaram uma hemostasia mais eficiente, diferente do GN que apresentou exsudado sanguinolento. Resultado semelhante foi encontrado por Brandão *et al.* (2016) que verificou que feridas de ratos tratados com extrato de *Aloe vera* a 10% apresentaram exsudato de coloração amarela claro com aspecto de soro.

Figura 4 – Contração das feridas do GA (A e B), GP (C e D) e GN (E e F), no 1º dia pós-operatório.

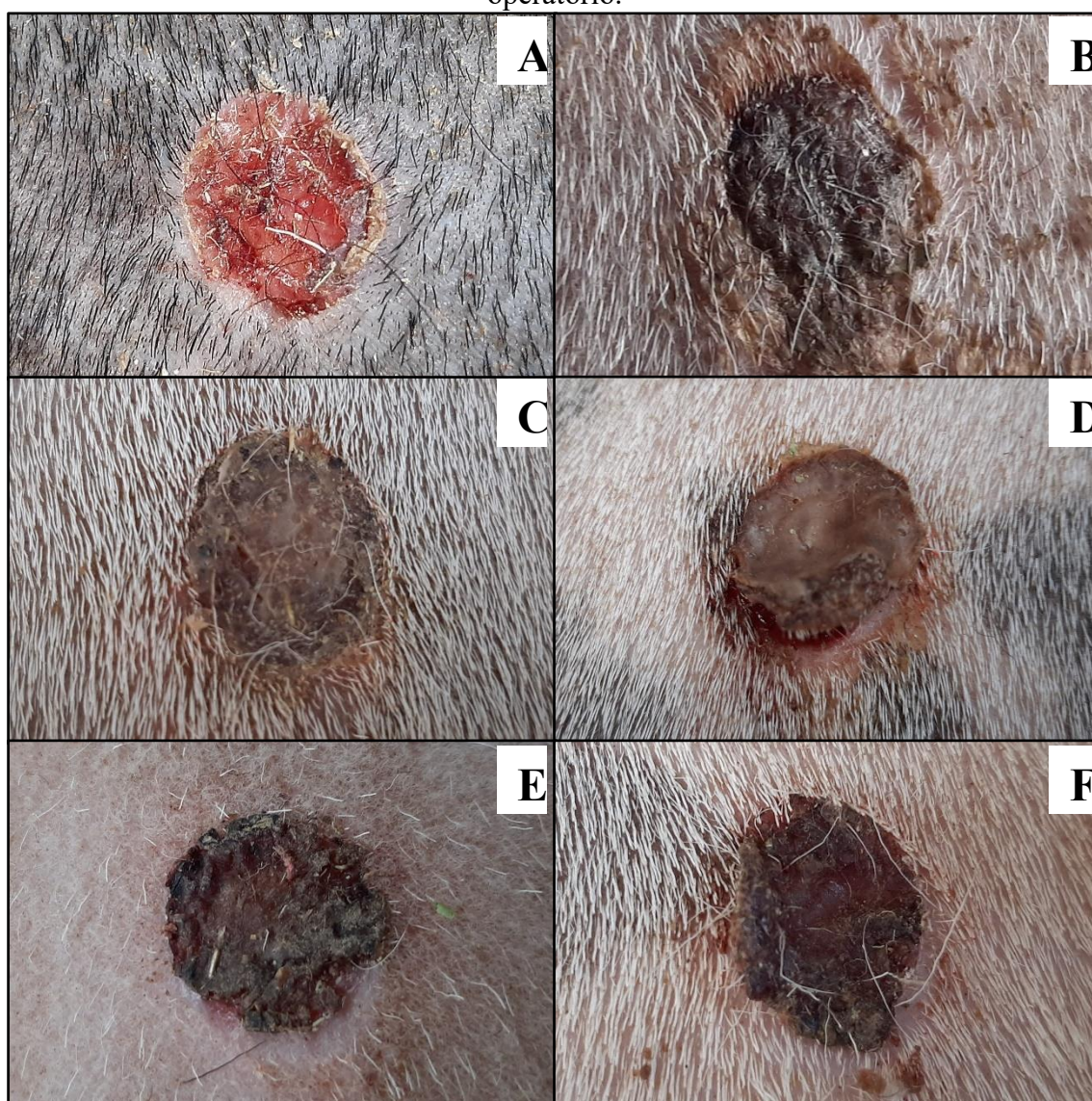


Fonte: Arquivo pessoal, 2021.

No 5º dia de avaliação observou-se presença de miíase na fossa paralombar esquerda do animal número 4 do grupo controle negativo (GN), ou seja, o lado oposto da avaliação macroscópica. As larvas foram removidas com o auxílio de uma pinça anatômica e foi realizada a limpeza da região lesionada com soro fisiológico e água oxigenada, no 7º dia de avaliação não foi observado presença de nenhuma larva, no entanto a região lesada desenvolveu um processo infeccioso que perdurou até o 13º dia de avaliação. Apesar desse fato, a avaliação macroscópica e a mensuração do lado direito seguiram a metodologia pré-estabelecida, e a perspectiva do processo de cicatrização desse animal foi relativamente bom.

No 8º dia de avaliação das feridas dos ovinos do GA foi observado pontos hemorrágicos em alguns animais, presença total e parcial de crosta, epitelação parcial nas bordas das feridas, presença de pelos e corpos estranhos oriundo do ambiente, e exsudato seroso (Figura 5 - A e B). No GP observou-se ausência de exsudato e pontos hemorrágicos, presença de crosta total e pelos na superfície da ferida (Figura 5 - C e D). No GN notou-se ausência de exsudato e pontos hemorrágicos, observando-se a formação de crosta parcial e total, epitelação nas bordas das feridas e presença de pelos na superfície da ferida (Figura 5 - E e F). Em geral todas as feridas apresentaram um tom de avermelhado escuro e houve ausência de tumefação.

Figura 5 – Contração das feridas do GA (A e B), GP (C e D) e GN (E e F), no 8º dia pós-operatório.



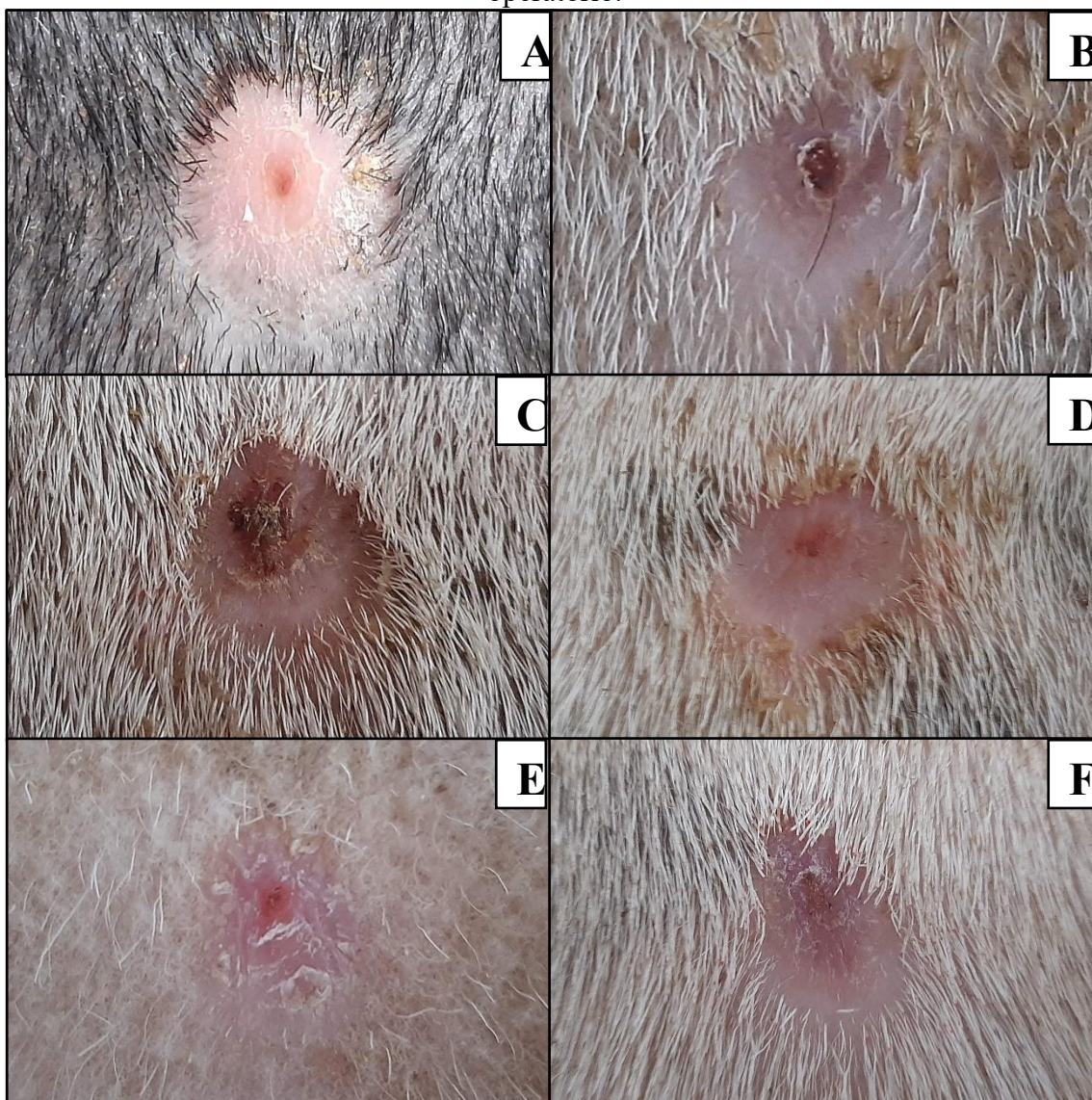
Fonte: Arquivo pessoal, 2021.

Constatou-se presença de corpos estranhos nas feridas de todos os animais ao 8º dia de avaliação. Segundo Gogia (2003) considera-se corpo estranho qualquer objeto que é

introduzido, acidental ou deliberadamente na ferida, tais como fios, gazes, areia, terra, óleo. Eles retardam a cicatrização e predisõem o organismo à infecção.

No 15º dia de avaliação foi observado em todos os grupos experimentais a ausência de pontos hemorrágicos, tumefação e exsudado, todas as feridas apresentavam-se rosadas e pálidas (Figura 6). GA e GP apresentaram crosta e epitelização parcial com sujidades ao redor da ferida provenientes do aprisco (Figura 6 - A, B, C e D). O GN apresentou crosta parcial e ausência de crosta, epitelização parcial e completa, e ausência de corpos estranhos (Figura 6 - E e F).

Figura 6 – Contração das feridas do GA (A e B), GP (C e D) e GN (E e F) no 15º dia pós-operatório.

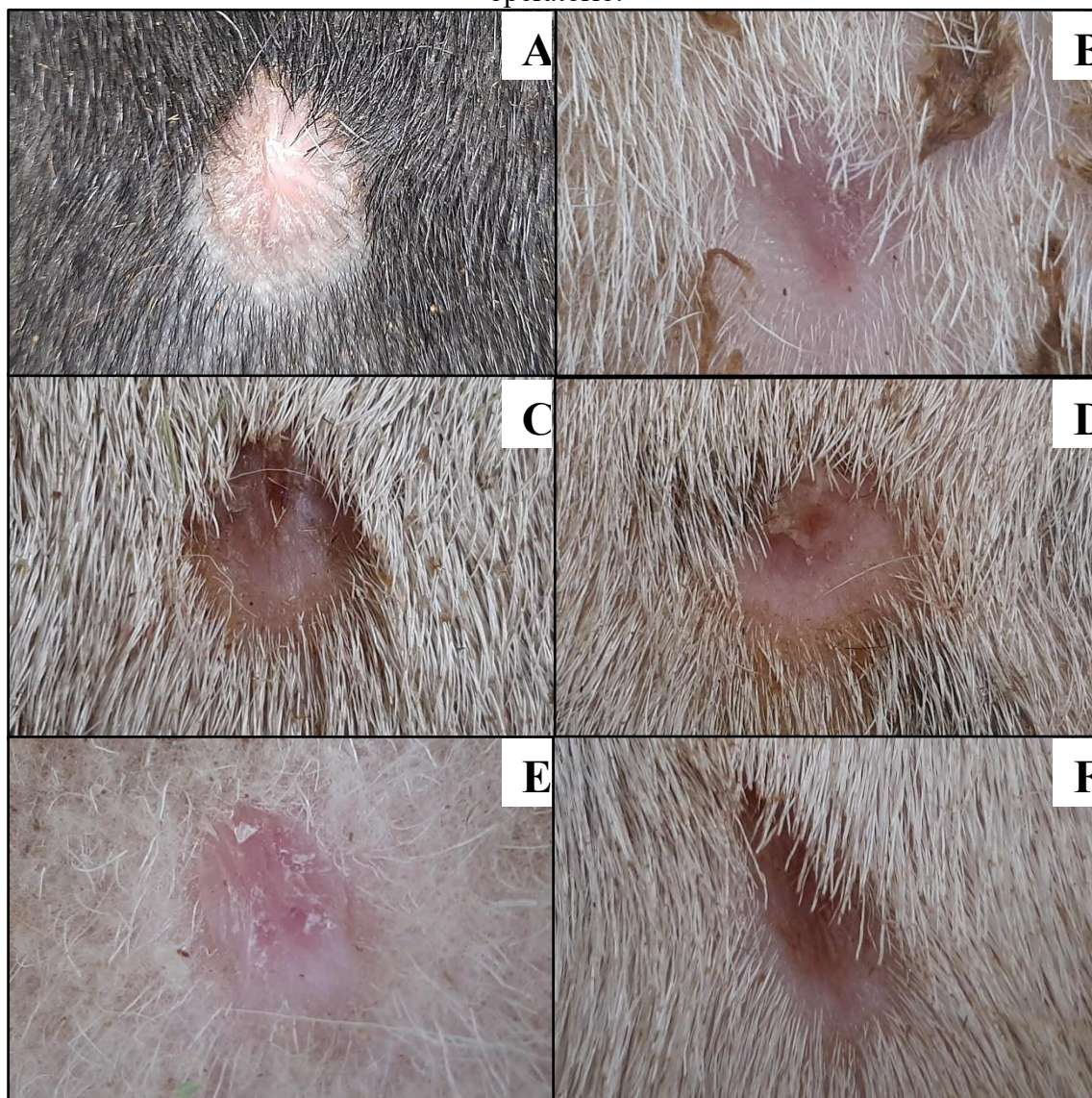


Fonte: Arquivo pessoal, 2021.

No 22º dia de avaliação não foi observada, nas feridas de quase todos os animais, a presença de pontos hemorrágicos, tumefação e exsudado, feridas rosadas e pálidas (Figura 7). O GA apresentou ausência de crosta, epitelização completa e presença de sujidades ao redor da

ferida (Figura 7 - A e B), no entanto o animal número 11 deste grupo apresentou perda recente à avaliação de crosta e pontos hemorrágicos. O GP apresentou crosta parcial e completa, epitelização parcial e completa, com presença de sujidades ao redor da ferida (Figura 7 - C e D). No GN observou-se ausência de crosta e sujidades, e presença de epitelização completa (Figura 7 - E e F).

Figura 7 – Contração das feridas do GA (A e B), GP (C e D) e GN (E e F) no 22º dia pós-operatório.



Fonte: Arquivo pessoal, 2021.

Quanto a formação da crosta, observou-se que no 1º dia de avaliação estava ausente em 100% dos animais nos grupos experimentais. No GA no 8º dia de avaliação, dos cinco animais, três apresentaram crosta completa, um parcial e um estava sem crosta, no 15º dia, quatro estavam com crosta parcial e um sem crosta, e no 22º dia, os cinco estavam sem crostas. No GP observou-se que no 8º dia, 5 dos animais apresentaram crosta completa, no 15º dia, quatro

apresentaram crosta parcial e um ausência de crosta, e no 22º dia, três estavam com crostas parciais e dois com ausência de crosta. No GN no 8º dia, dois animais possuíam crosta completa, um parcial e um estava ausente, no 15º dia, dois apresentaram crosta parcial e dois ausente e no 22º dia os quatro estavam sem crosta (Tabela 1).

Tabela 1 – Avaliação macroscópica de feridas induzidas experimentalmente na pele de ovinos em animais do GA, GP e GN, levando-se em consideração a formação de crostas no 1º, 8º, 15º, 22º pós-operatório.

Formação de Crosta						
Dias	Animal	GN	Animal	GP	Animal	GA
1º	1	+	6	+	11	+
	2	+	7	+	12	+
	3	+	8	+	13	+
	4	+	9	+	14	+
	5		10	+	15	+
8º	1	+++	6	+++	11	++
	2	++	7	+++	12	+
	3	+++	8	+++	13	+++
	4	+	9	+++	14	+++
	5		10	+++	15	+++
15º	1	+	6	++	11	++
	2	++	7	++	12	+
	3	+	8	++	13	++
	4	++	9	++	14	++
	5		10	+	15	++
22º	1	+	6	++	11	+
	2	+	7	++	12	+
	3	+	8	++	13	+
	4	+	9	+	14	+
	5		10	+	15	+

Legenda: + sem crosta; ++ crosta parcial (1/3 da ferida); +++ crosta completa.

Fonte: Arquivo pessoal, 2022

As crostas são compostas por sangue coagulado, fibrina, colágeno ressecado e debris celulares, formadas pela dessecação da superfície da ferida. As feridas mais exsudativas tendem a formar crostas mais espessas e mais facilmente removíveis, as quais conferem menor proteção a lesão (GRIZENDI, 2020). Portanto, segundo Hussni *et al.* (2010) é mais adequado que haja menor exsudação no leito da ferida, permanecendo seca e com formação de crosta protetora aderida. Podemos observar na Tabela 1 que os animais do GA e GP apresentaram crostas mais

homogêneas e prevalentes quando comparado ao GN, o que permite induzir que ambos os grupos apresentaram efeito satisfatório para formação da crosta.

Quanto a reepitelização, no 1º dia de avaliação esta estava ausente em 100% dos grupos experimentais. No GA no 8º dia de avaliação dos cinco animais foi observado que um possuía epitelização parcial e quatro ausência de epitelização. No 15º dia, quatro possuíam epitelização parcial e um completa. E no 22º dia, quatro dos animais possuíam epitelização completa e um parcial. No GP no 8º dia, um dos animais possuía epitelização parcial e quatro ausência de epitelização. No 15º dia, quatro possuíam epitelização parcial e um completa. E no 22º dia 3 possuíam epitelização parcial e dois epitelização completa. No GN no 8º dia 4 animais possuíam epitelização parcial. No 15º dia, 2 dos animais possuíam epitelização completa e 2 epitelização parcial. No 22º dia 4 dos animais possuíam epitelização completa (Tabela 2).

Tabela 2 – Avaliação macroscópica de feridas induzidas experimentalmente na pele de ovinos em animais do GA, GP e GN, levando-se em consideração a reepitelização no 1º, 8º, 15º, 22º dias pós-operatório.

Reepitelização						
Dias	Animal	GN	Animal	GP	Animal	GA
1º	1	+	6	+	11	+
	2	+	7	+	12	+
	3	+	8	+	13	+
	4	+	9	+	14	+
	5		10	+	15	+
8º	1	++	6	+	11	++
	2	++	7	+	12	+
	3	++	8	+	13	+
	4	++	9	+	14	+
	5		10	++	15	+
15º	1	+++	6	++	11	++
	2	++	7	++	12	+++
	3	+++	8	++	13	++
	4	++	9	++	14	++
	5		10	+++	15	++
22º	1	+++	6	++	11	++
	2	+++	7	++	12	+++
	3	+++	8	++	13	+++
	4	+++	9	+++	14	+++
	5		10	+++	15	+++

Legenda: + sem reepitelização; ++ reepitelização parcial (1/3 da ferida); +++ reepitelização completa.

Fonte: Arquivo pessoal, 2022

Quanto a média da área da ferida houve diferença estatística significativa no 8º dia de mensuração ($p=0,042$) entre o GA com 1,397 cm² e o GP com 2,060 cm², o que demonstra que a *Aloe vera* proporcionou uma maior contração da ferida no início do processo de cicatrização, resultados semelhantes foram encontrados por Jettanacheawchankit *et al.* (2009) que verificou no 7º dia de experimento que feridas tratadas com *Aloe vera* a 0,5% apresentou fechamento significativo quando comparado aos tratamentos com solução salina e acetinado de triancinolona 0,1%. Nos demais dias de mensuração não houve diferença estatística (Tabela 3).

Tabela 3 - Média e desvio padrão da área das feridas induzidas experimentalmente na pele de ovinos, do GA, GN e GP no 1º, 8º, 15º e 22º dias pós-operatório.

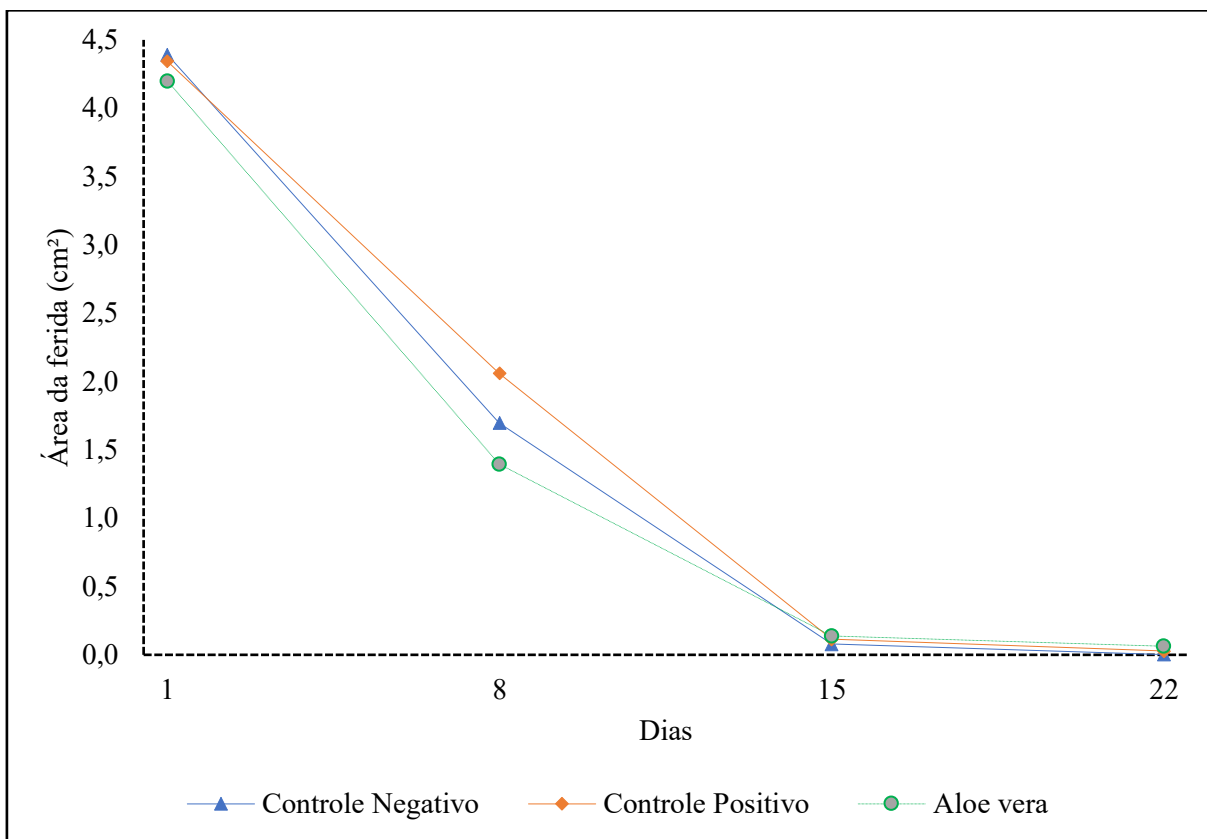
Grupos		Dias			
		1º	8º	15º	22º
Grupo controle Negativo	Média	4,392 ^a	1,698 ^{ab}	0,079 ^a	0,002 ^a
	Desvio Padrão	0,393	0,188	0,168	0,004
Grupo controle Positivo	Média	4,343 ^a	2,060 ^a	0,113 ^a	0,028 ^a
	Desvio Padrão	0,773	0,285	0,045	0,014
Grupo <i>Aloe vera</i>	Média	4,200 ^a	1,397 ^b	0,138 ^a	0,063 ^a
	Desvio Padrão	0,253	0,496	0,050	0,140
Valor de p		0,851	0,042	0,976	0,576

Legenda: Letras diferentes entre colunas diferem estatisticamente com intervalo de confiança de 95% ($p<0,05$).

Fonte: Arquivo pessoal, 2022

Através do gráfico de linhas (Gráfico 1), podem ser observados as diferenças médias em centímetros nas contrações mensuradas nos dias de avaliação. As contrações das feridas com base em suas médias do grupo *Aloe vera* demonstrou melhores resultados no início do processo cicatricial, isso acontece pois a *Aloe vera* tem a capacidade de reduzir a inflamação via produção de prostaglandinas, através da inibição da ação do ácido araquidônico (RAMOS; PIMENTEL, 2011), no entanto no 17º dia de avaliação ocorreu perda de crosta do animal número 11 desse grupo provavelmente devido a um processo traumático que foi justificado pela presença de pontos hemorrágicos na ferida, fato esse pode ter influenciado nos resultados vistos que os demais animais desse grupo apresentaram feridas totalmente reepitelizadas até 20º dia, e após a queda da crosta houve aumento significativo da área desta ferida.

Gráfico 1 – Gráfico da média das feridas induzidas experimentalmente na pele de ovinos, dos GA, GP e GN no 1º, 8º, 15º e 22º dias pós-operatório.

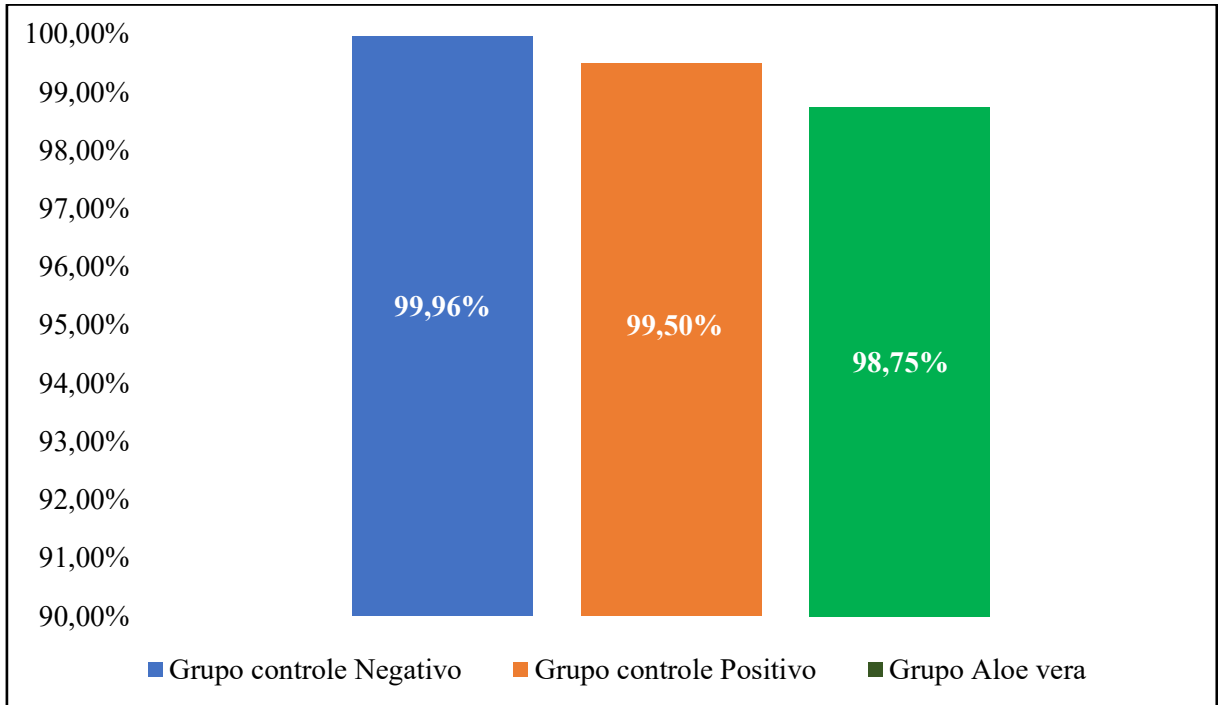


Fonte: Arquivo pessoal, 2022

Com relação a contração das feridas observou-se que ao 22º dia de avaliação o grupo tratado com *Aloe vera*, apresentou um valor de redução 98,75%, o grupo controle positivo 99,50% e o grupo controle negativo 99,96% (Gráfico 2), o que corrobora com os resultados de Brandão *et al.* (2016) que ao analisar o processo de cicatrização em feridas de ratos utilizando *Aloe vera* a 10%, obteve um percentual de contração mais alto para o grupo tratado com solução salina a 0,9%.

Em seu estudo avaliando o processo de cicatrização com extrato glicólico de *Aloe vera* em cobaias Lira *et al.* (2020) obtiveram resultados bem próximos quanto a contração das feridas do grupo tratado com solução salina a 0,9% para os demais grupos avaliados, e atribui a isso o fato de que os mecanismos de cicatrização e remodelagem tecidual do organismo são capazes, até certo ponto de reestruturar toda a matriz da pele sem a necessidade de agentes adicionais, atribuindo isso ao fato de que o tamanho das feridas das cobaias foram relativamente pequenas, da mesma forma realizada no presente trabalho.

Gráfico 2 – Gráfico do percentual da contração das feridas induzidas experimentalmente após 22 dias de evolução na pele de ovinos, de acordo com o grupo experimental.



Fonte: Arquivo pessoal, 2022

CONCLUSÃO

Diante dos resultados obtidos, pode-se inferir que o extrato de *Aloe vera* a 10% para o tratamento em feridas cutâneas em ovinos mostrou-se eficaz e eficiente, por isso seu uso pode ser sugerido como tratamento, uma vez que, por meio da avaliação macroscópica realizada durante todo o experimento este grupo apresentou resultados satisfatórios.

REFERÊNCIAS

- ANVISA. **Memento Fitoterápico**: Farmacopeia Brasileira. Brasília, 2016.
- ARAÚJO, Mayara *et al.* Uso de plantas medicinais para o tratamento de feridas. **Revista Interdisciplinar**. v.8, n.2, p.60- 67, 2015.
- ARAÚJO, Raquel; PORTO, Necienne. Atualização sobre o uso de fitoterápicos encontrados no Brasil com efeitos cicatriciais e anti-inflamatórios. **Fisioterapia Brasil**. v.19, n.5, p.312- 320, 2018.
- BALSA, I. M., CULP, W. T. N. Wound Care. **Veterinary Clinics Small Animal Practice**. Califórnia, v.45, n.5, p.1049-1065, 2015.
- BARBUL, Adrian; EFRON, David; KAVALUKAS, Sandra. Wound Healing. In: BRUNICARDI, F. *et al.* **Schwartz's principles of surgery**. 10 ed. Boston: McGraw Hill. Cap.9, p.241–264, 2015.
- BARRETO, Flávia. **Uso do gel mucilaginoso das folhas de *Aloe vera* L. na terapêutica de feridas cutâneas aspectos clínicos e histológicos**. 115p. Tese de doutorado - Programa de Pós-Graduação em Ciência Animal. Universidade Federal do Piauí, Teresina, 2011.
- BEYENE, Robel; DERRYBERRY, Stephen; BARBUL, Adrian. The Effect of Comorbidities on Wound Healing. **Surgical Clinics of North America**. v.100, p.695–705, 2020.
- BRANDÃO, Marcelo *et al.* Evaluation of wound healing treated with latex derived from rubber trees and *Aloe vera* extract in rats. **Acta Cirúrgica Brasileira**, v.31, n.9, p.570-577, 2016.
- BRASIL. Acórdão nº 611, de 1º de abril de 2017. Conselho Federal De Fisioterapia E Terapia Ocupacional. **Diário Oficial da União**. Brasília, DF, n.78, 25 de abril de 2017.Seção I.
- CASTRO, Luis; RAMOS, Rosa. **Cultivo de três espécies de babosa**: descrição botânica e cultivo de *Aloe arborescens* Mill. babosa-verde, *Aloe saponaria* (Aiton) Haw. babosa-listrada e *Aloe vera* L. Burm. f., babosa-verdadeira ou aloe-de-curaçau (ALOEACEAE). Porto Alegre: FEPAGRO, 2002. 12 p. (Circular Técnica, 20)
- CAVALCANTE, Larisa *et al.* Efeito da pedra umes no processo de cicatrização tecidual: estudo histológico em dorso de ratos. **Brazilian Journal Periodontology**. v.22, n.1, p.69-73, 2012.
- CHENG, Fang *et al.* Vimentin coordinates fibroblast proliferation and keratinocyte differentiation in wound healing via TGF- β -Slug signaling. **Proceedings of the National Academy of Sciences**. v.113, n.30, p.4320 – 4327, 2016.
- CORRÊA, Valéria *et al.* Geographical variation and quality assessment of *Stryphnodendron adstringens* (Mart.) Coville within Brazil. **Genetic Resources and Crop Evolution**. v.59, n.7, p.1349- 1356, 2012.
- DARBY, Ian; HEWITSON, Tim. Hypoxia in tissue repair and fibrosis. **Cell and Tissue Research**. v.365, n.3, p.553–562, 2016.

DIPIETRO, Luisa. Angiogenesis and wound repair: when enough is enough. **Journal of Leukocyte Biology**. v.100, n.5, p.979–984, 2016.

FRANZ, Michael. Wound Healing. In: DOHERTY, Gerard. **Current Diagnosis and Treatment Surgery**. 14.ed. Boston: McGraw Hill. Cap.6, p.62–74, 2015.

GOGIA, Prem. **Feridas: tratamento e cicatrização**. Rio de Janeiro: Revender, 2003.

GONÇALVES, Ana. **Plantando o alívio da dor: Fitoterapia, Ansiedade e Cicatrização**. 40p. Dissertação de Mestrado - Mestrado Profissional em Ciências Aplicadas à Saúde - Universidade do Vale do Sapucaí, Pouso Alegre, 2017.

GRIZENDI, Bianca. **Avaliação do processo de cicatrização de feridas em equinos com o uso de moxabustão**. 101p. Dissertação de Mestrado - Mestrado em Biociência Animal - Faculdade de Zootecnia e Engenharia de Alimentos da Universidade de São Paulo, Pirassununga, 2020.

GUO, S.; DIPIETRO, L. Factors Affecting Wound Healing. **Journal of Dental Research**. v.89, n.3, p.219–229, 2010

GUSHIKEN, Lucas *et al.* Cutaneous Wound Healing: An Update from Physiopathology to Current Therapies. **Life**. v.11 n.665, p.1-15, 2021.

HUNT, T. Basics principles of wound healing. **The Journal of Trauma**. Baltimore, v.30, n.12, p.122-128; 1990.

HUSSNI, Carlos *et al.* Efeitos da fenilbutazona na cicatrização de feridas cutâneas experimentais em equinos. **Brazilian Journal of Veterinary Research and Animal Science**. v.47, p.262-267, 2010.

JETTANACHEAWCHANKIT, Suwimon *et al.* Acemannan stimulates gingival fibroblast proliferation; expressions of keratinocyte growth factor-1, vascular endothelial growth factor, and type 1 collagen; and wound healing. **Journal of Pharmacological Sciences**. v.109, n.4, p.525-531, 2009.

LIRA, Haidyne *et al.* Efeitos do uso de *Aloe vera* na cicatrização de feridas. **Revista Eletrônica Acervo Saúde**, v.53, n.53, p.1-11, 2020.

LUCAS, Ronaldo. Semiologia da Pele. In: FEITOSA, Francisco Leydson F. **Semiologia veterinária: a arte do diagnóstico**. 3.ed. São Paulo: Roca. Cap.13, p.1092–1149, 2014.

MARTELLI, Anderson; ANDRADE, Thiago; SANTOS, Gláucia. Perspectivas na utilização de fitoterápicos na cicatrização tecidual: revisão sistemática. **Archives of health investigation**. v.7, n.8, p.344- 350, 2018.

MAZINANI, Mitra; RUDE, Brian. Population, World Production and Quality of Sheep and Goat Products. **American Journal of Animal and Veterinary Sciences**. v.15, n.4, p.291- 299, 2020.

MOREIRA, José; GUIMARÃES, Clovis. Sistema tradicionais para a produção de caprinos e ovinos, p.49-68. In: VOLTOLINI, T. V. **Produção de caprinos e ovinos no Semiárido**. Petrolina: Embrapa Semiárido, 2011.

NALIN, Ana Lucia. Cicatrização. *In*: BORGES, Fábio dos Santos; SCORZA, Flávia Acedo. **Terapêutica em estética: conceitos e técnicas**. 1.ed. São Paulo: Phorte. cap.2, p.45–66, 2016.

PAGANELA, Júlio *et al.* Abordagem clínica de feridas cutâneas em equinos. **Revista Portuguesa de Ciências Veterinárias**, v.104, p.13-18; 2009.

PANOBIANCO, Marislei *et al.* Comparação da cicatrização pós-mastectomia entre mulheres portadoras e não-portadoras de diabetes mellitus. **Revista Rene**. v.11, p.15-22; 2012.

PARK, Mi-Young; KWON, Hoon-Jeong; SUNG, Mi-Kyung. Evaluation of Aloin and Aloe-Emodin as Anti-Inflammatory Agents in Aloe by Using Murine Macrophages. **Bioscience, Biotechnology, and Biochemistry**. v.73, n.4, p.828- 832, 2009.

RAMOS, Antonia; PIMENTEL, Luciana. Ação da Babosa no reparo tecidual e cicatrização. **Brazilian Journal os Health**. v.2, n.1, p.40-48, 2011.

ROSSATO, Angela; CHAVES, Teresa. Fitoterapia Racional: aspectos taxonômicos, agroecológicos, etnobotânicos e terapêuticos. *In*: ROSSATO *et al.* **Fitoterapia racional: aspectos taxonômicos, agroecológicos, etnobotânicos e terapêuticos**. Florianópolis: DIOESC, 2012.

SANTOS, Edja. **Avaliação da comercialização de produtos e subprodutos de caprinos e ovinos com a utilização de aplicativo em dispositivos móveis no município de Petrolândia – PE**. 38p. Dissertação de Monografia - Curso Bacharelado em Zootecnia - Universidade Federal Rural De Pernambuco, Serra Talhada, 2019.

SASAKI, Mikako *et al.* Mesenchymal stem cells are recruited into wounded skin and contribute to wound repair by transdifferentiation into multiple skin cell type. **The Journal of Immunology**. v.180, n.4, p.2581–2587, 2008.

SINGH, Shailendra; YOUNG, Alistair; MCNAUGHT, Clare-Ellen. The physiology of wound healing. **BASIC SCIENCE**, v.35, n.9, p.473-477, 2017.

SOLIMAN, Amro *et al.* Role of MicroRNA in Proliferation Phase of Wound Healing. **Frontiers in Genetics**. v.9, n.38, p.1 – 12, 2018.

SZWED, Dayane Nayara; SANTOS, Vera Lucia Pereira dos. Fatores de crescimento envolvidos na cicatrização de pele. **Cadernos da Escola de Saúde**, Curitiba, v.1, n.15, p.7-17, 2015.

THEORET, C. Physiology of Wound Healing, p.1-13. *In*: THEORET, Christine; SCHUMACHER, Jim. **Equine Wound Management**. Iowa: Editorial Offices, 2017.

VARNEY, Scott *et al.* Hic-5 is required for myofibroblast differentiation by regulating mechanically dependent MRTF-A nuclear accumulation. **Journal of Cell Science**. v.129, n.4, p.774-787, 2016.

VITORINO, Raimundo. **Uso de polissacarídeo extraído da casca de cajueiro (*Anacardium occidentale L.*) na terapêutica tópica de feridas**. 65p. Dissertação de Mestrado - Mestrado em Ciência Animal – Universidade Federal do Piauí, Teresina, 2011

WAKITA, Julia Leiko; HERNANDES, Luzmarina. BENEFÍCIOS DA PRÓPOLIS NA CICATRIZAÇÃO DA PELE. **Arquivos do MUDI**, v.23, n.3, p.371-389, 2019.

WILLIAMS, J.; MOORES, A. **Manual de Feridas em Cães e Gatos**. São Paulo: Roca, 2013.

YOUNG, Alistair; MCNAUGHT, Clare-Ellen. The physiology of wound healing. **Surgery**. v.29, n.10, p.475–479, 2011.

ZHANG, Linna; TIZARD, Ian. Activation of a mouse macrophage cell line by acemannan: The major carbohydrate fraction from *Aloe vera* gel. **Immunopharmacology**. v.35, n.2, p.119- 128, 1996.

APÊNDICE A - Formulário para coleta da área da ferida

Grupo controle negativo (GN) - NaCl 0,9%

Dia: ____

Data: __/__/____

Animal	Diâmetro da Ferida Direita			
	-	Horário	d	D
1	Mensuração			
	Tratamento			
2	Mensuração			
	Tratamento			
3	Mensuração			
	Tratamento			
4	Mensuração			
	Tratamento			
5	Mensuração			
	Tratamento			

Grupo controle positivo (GP) - Pomada Cicatrizante Alopática

Animal	Diâmetro da Ferida Direita			
	-	Horário	d	D
6	Mensuração			
	Tratamento			
7	Mensuração			
	Tratamento			
8	Mensuração			
	Tratamento			
9	Mensuração			
	Tratamento			
10	Mensuração			
	Tratamento			

Grupo *Aloe vera* (GA) - Extrato de *Aloe vera* a 10%

Animal	Diâmetro da Ferida Direita			
	-	Horário	d	D
11	Mensuração			
	Tratamento			
12	Mensuração			
	Tratamento			
13	Mensuração			
	Tratamento			
14	Mensuração			
	Tratamento			
15	Mensuração			
	Tratamento			

ANEXO 1 – Protocolo para uso de animais em pesquisa científica.



**UNIVERSIDADE
ESTADUAL DO
MARANHÃO**

Centro de Ciências Agrárias
Curso de Medicina Veterinária
Comissão de Ética e Experimentação Animal (CEEA)
Credenciamento Provisório - CONCEA/MCT
Processo 01200.002200/2015-06 (449) - Emissão 19/06/2015

PROTOCOLO PARA USO DE ANIMAIS EM PESQUISA CIENTÍFICA

Protocolo Nº 15/2021 Uso do CEEA

Data de entrega 19/05/2021 Uso do CEEA

Título do Projeto

**EFICÁCIA DA *Aloe vera* NA CICATRIZAÇÃO DE FERIDAS
CUTÂNEAS INDUZIDAS EXPERIMENTALMENTE EM PEQUENOS
RUMINANTES.**

Responsável
Instituição
Centro
Departamento
Laboratório

BRUNO DEMÉTRIO CARVALHO
UNIVERSIDADE ESTADUAL DO MARANHÃO - UEMA
CENTRO DE CIÊNCIAS AGRÁRIAS
DEPARTAMENTO DAS CLÍNICAS
LABORATÓRIO DE BACTERIOLOGIA CLÍNICA

**CURSO DE MEDICINA VETERINÁRIA
COMISSÃO DE ÉTICA E EXPERIMENTAÇÃO ANIMAL (CEEA)**

Protocolo Nº 15/2021 Uso do CEEA

Data de entrega 19/05/2021 Uso do CEEA

Recebido
Data: 19/05/2021

Assinatura:

Título do Projeto

**EFICÁCIA DA *Aloe vera* NA CICATRIZAÇÃO DE FERIDAS
CUTÂNEAS INDUZIDAS EXPERIMENTALMENTE EM PEQUENOS
RUMINANTES.**

Responsável
Instituição
Centro
Departamento
Laboratório

BRUNO DEMÉTRIO CARVALHO
UNIVERSIDADE ESTADUAL DO MARANHÃO - UEMA
CENTRO DE CIÊNCIAS AGRÁRIAS - CCA
DEPARTAMENTO DAS CLÍNICAS
LABORATÓRIO DE BACTERIOLOGIA CLÍNICA