

UNIVERSIDADE ESTADUAL DO MARANHÃO  
CENTRO DE CIÊNCIAS AGRÁRIAS  
MESTRADO EM CIÊNCIA ANIMAL

**UTILIZAÇÃO DA ULTRASSONOGRAFIA TESTICULAR COMO EXAME  
COMPLEMENTAR NA AVALIAÇÃO ANDROLÓGICA DE REPRODUTORES  
CAPRINOS (*Capra hircus*) CRIADOS EM CLIMA TROPICAL**

Eric Takashi Kamakura de Carvalho Mesquita

**São Luís – MA**

**2015**


**ERIC TAKASHI KAMAKURA DE CARVALHO MESQUITA**

**UTILIZAÇÃO DA ULTRASSONOGRAFIA TESTICULAR COMO EXAME  
COMPLEMENTAR NA AVALIAÇÃO ANDROLÓGICA DE REPRODUTORES  
CAPRINOS (*Capra hircus*) CRIADOS EM CLIMA TROPICAL**

Dissertação apresentada como requisito  
para obtenção do grau de Mestre em  
Ciência Animal.

**Área de Concentração:** Morfofisiologia  
**Orientadora:** Prof. DSc. Porfírio Candanedo Guerra  
**Co-orientadora:** Prof<sup>a</sup>. DSc. Alessandra Corallo Nicacio

**São Luís – MA  
2015**



Dissertação de Mestrado defendida e aprovada em \_\_\_/\_\_\_/\_\_\_ pela banca examinadora composta pelos seguintes membros:

---

Prof. Dr. Flávio Ribeiro Alves

**1° Membro**

---

Prof. Dr. Ricardo de Macedo Chaves

**2° Membro**

---

Prof. Dr. Porfírio Candanedo Guerra

**Orientador**

“As palavras verdadeiras não são agradáveis e as agradáveis não são verdadeiras.”

Lao-Tsé

## Agradecimentos

Primeiramente ao Altíssimo Senhor, nosso Deus, pois nada acontece no universo que não seja de Sua vontade. Agradeço a Ti Senhor em nome de seu filho amado Jesus.

À minha amada esposa Fabiola Ewerton, que sempre está ao meu lado servindo de porto seguro nos piores momentos, assim como também serve como um sol aquecedor nos momentos alegres.

Aos meus pais Alcir e Laura Mesquita, por terem me dado uma educação sólida o que contribuiu para a formação do meu caráter.

Aos meus irmãos Roger Hideki e Mark Hiroshi, por sempre estarem prestativos a ajudar no que for preciso.

Aos meus sogros Elpídio e Ângela Ewerton, por terem cuidado muito bem da minha esposa até ela fazer parte da minha vida.

Aos meus cunhados: Conrado Ewerton, Luciana Ewerton, João Ewerton e Emanuely Barros, por participarem direta ou indiretamente na minha vida.

Aos sobrinhos Roger Filho, Isabelle Ewerton, Gabriele Passoud, Miguel Ewerton, Vitor Passoud e Rafael Mesquita, vocês são a futura geração.

Aos colegas de profissão: Elzivânia Gomes, Paula Miranda, Madson Átila, Eriko Laurence, Adriana Vívian, Mysa Tatiana, Mauro Sérgio, por ajudarem na pesquisa.

Aos acadêmicos de medicina veterinária por sempre ajudarem quando foi preciso.

Ao Professor, amigo e orientador Porfírio Candanedo Guerra por me orientar e ajudar na minha formação profissional.

Aos professores e professoras: Alessandra Nicacio, Helder Pereira, Ricardo Teles, Ricardo Chaves, Ana Lúcia, Rita Nogueira, Hamilton Santos, Rudson Almeida, Michelle Oliveira, Alana Lislea, pela atenção dedicada a mim nos momentos que precisei da ajuda de cada um.

A UEMA por ter nos acolhido e nos dado apoio a realizar este mestrado.

A AGED-MA por entender que a qualificação profissional é importante para seus funcionários.

Aos funcionários da UEMA, pois sem eles nada funcionaria em sua plenitude.

Aos proprietários Mauricio Macedo, Zilmar Nunes, Alarico Sobrinho, Ricardo Pontes, Criadores do Projeto Calembe, Ricardo Teles e Assub Neto, que cederam seus animais com gentilmente, ajudando a fortalecer mais ainda a caprinocultura.

Aos tratadores das propriedades visitadas que sempre nos receberam com bom ânimo, largando seus afazeres para nos dar atenção e ajuda.

A todos os animais, são por vocês que nós médicos veterinários nos dedicamos e investimos horas de estudos!!

**Muitíssimo Obrigado!!!**

MESQUITA, E. T. K. C. **Utilização da ultrassonografia testicular como exame complementar na avaliação andrológica de reprodutores caprinos (*Capra hircus*) criados em clima tropical.** [Using testicular ultrasound as a complementary test in andrological evaluation of goats created in tropical climate]. 2015. 66p. Dissertação (Mestrado em Ciências Veterinárias) – Universidade Estadual do Maranhão, São Luís, 2015.

## RESUMO

O objetivo deste estudo foi avaliar o uso do exame ultrassonográfico como exame complementar na avaliação do parênquima testicular no exame andrológico de bodes separados como reprodutores, comparando as imagens realizadas com o exame andrológico físico e espermático. Os dados foram obtidos após avaliação de 30 animais, provenientes dos municípios de São José de Ribamar, Raposa, São Luis e Itapecuru-Mirim, do Estado do Maranhão, separados em três grupos por faixa etária, sendo o grupo 1 (G1) composto por 10 animais com idade de até 18 meses e escore corporal (EC) médio de  $2,70 \pm 0,42$ , grupo 2 (G2) composto por 10 animais de 19 a 30 meses e EC médio de  $2,95 \pm 0,28$ , grupo 3 (G3) composto por 10 animais acima de 31 meses e EC médio de  $2,85 \pm 0,58$ . A avaliação testicular foi realizada em todos os animais sendo analisadas as médias da circunferência escrotal (G1  $25,92\text{cm} \pm 2,16$ ; G2  $27,04\text{cm} \pm 3,51$ ; G3  $28,33\text{cm} \pm 3,75$ ); do comprimento testicular (G1  $7,77\text{cm} \pm 1,13$ ; G2  $8,85\text{cm} \pm 2,11$ ; G3  $8,92\text{cm} \pm 1,71$ ); da largura testicular (G1  $4,46\text{cm} \pm 0,52$ ; G2  $5,30\text{cm} \pm 0,78$ ; G3  $5,14\text{cm} \pm 0,98$ ) e do volume testicular (G1  $249,60\text{cm}^3 \pm 84,20$ ; G2  $390,00\text{cm}^3 \pm 109,00$ ; G3  $401,00\text{cm}^3 \pm 205,00$ ). O sêmen foi analisado de acordo com as normas do Colégio Brasileiro de Reprodução Animal (CBRA, 1998), sendo analisadas as médias do volume do ejaculado (G1  $1,27\text{ml} \pm 0,37$ ; G2  $1,37\text{ml} \pm 0,50$ ; G3  $1,65\text{ml} \pm 0,53$ ), da motilidade (G1  $70,00\% \pm 20,00$ ; G2  $58,50\% \pm 10,60$ ; G3  $66,00\% \pm 14,50$ ), do turbilhão (G1  $2,80 \pm 0,75$ ; G2  $2,90 \pm 0,70$ ; G3  $3,20 \pm 0,54$ ), do vigor (G1  $2,90 \pm 0,39$ ; G2  $2,80 \pm 0,63$ ; G3  $2,80 \pm 0,68$ ), da concentração (G1  $1795 \times 10^6 \text{sptz/ml} \pm 806$ ; G2  $2011 \times 10^6 \text{sptz/ml} \pm 1962$ ; G3  $2886 \times 10^6 \text{sptz/ml} \pm 1352$ ) e dos defeitos totais (G1  $33,80\% \pm 9,05$ ; G2  $25,90\% \pm 8,80$ ; G3  $40,40\% \pm 11,20$ ). Houve diferença significativa ( $p < 0,05$ ) entre os grupos no parâmetro volume testicular e no parâmetro concentração espermática entre o G1 e G3. O volume testicular mostrou-se como parâmetro significativo para escolha de reprodutores. As imagens obtidas mostraram um parênquima hipoecóico em relação ao mediastino testicular conforme padrão já estabelecido em outras espécies, também foi observado que a avaliação ultrassonográfica do parênquima testicular pode mais eficaz que a palpação para diagnóstico de várias patologias. Após análise das imagens pelo programa ImageJ®, não houve diferença significativa ( $p < 0,05$ ) no padrão ecogênico entre os grupos.

Palavras-Chave: Ultrassonografia, andrologia, caprino, testículo, espermograma, reprodução.



MESQUITA, E. T. K. C. **Using testicular ultrasound as a complementary test in andrological evaluation of goats (*Capra hircus*) created in tropical climate.** [Utilização da ultrassonografia testicular como exame complementar na avaliação andrológica de bodes criados em clima tropical]. 2015. 66p. Dissertação (Mestrado em Ciências Veterinárias) – Universidade Estadual do Maranhão, São Luís, 2015.

### **Abstract**

The objective of this study was to evaluate the use of ultrasound as a complementary test in the evaluation of testicular parenchyma in andrologic examination of goats chosen as procreator, comparing the images taken with the physical and sperm andrological examination. The data were obtained after evaluation of 30 animals, from the municipalities of São José de Ribamar, Raposa, São Luís and Itapecuru-Mirim, Maranhão State, divided into three groups separated by age, group 1 (G1) comprised 10 animals aged 18 months and body condition score (CS) averaged  $2.70 \pm 0.42$ , group 2 (G2) comprised of 10 animals from 19 to 30 months and average EC of  $2.95 \pm 0.28$ , group 3 (G3) comprised of 10 animals over 31 months and average EC of  $2.85 \pm 0.58$ . The testicular evaluation was performed in all animals being analyzed the means of the scrotal circumference (25.92 cm  $\pm$  2.16 G1, G2 27.04  $\pm$  3.51 cm; G3 28.33  $\pm$  3.75 cm), testicular length (G1 7.77  $\pm$  1.13 cm, 8.85 cm  $\pm$  2.11 G2, G3 8.92 cm  $\pm$  1.71), testicular width (G1 4.46  $\pm$  0.52 cm, 5.30 cm  $\pm$  0.78 G2, G3 5.14  $\pm$  0.98 cm), testicular fulness (cm<sup>3</sup> G1 249.60  $\pm$  84.20; 390.00  $\pm$  109.00 cm<sup>3</sup>; G3 401.00  $\pm$  205.00 cm<sup>3</sup>). Semen was analyzed according to the rules of CBRA (1998), being analyzed the means of ejaculate bulk (G1 1.27  $\pm$  0.37 ml, 0.50  $\pm$  1.37 ml G2, G3 1.65  $\pm$  0.53 ml), motility (20.00  $\pm$  70.00% G1, G2 58.50  $\pm$  10.60%; G3 66.00  $\pm$  14.50 ml) of the vortex (2.80  $\pm$  0.75 G1, G2 2, 90  $\pm$  0.70, G3 3.20  $\pm$  0.54), vigor (G1 2.90  $\pm$  0.39, G2 2.80  $\pm$  0.63, G3 2.80  $\pm$  0.68), concentration (1795  $\pm$  806 x10<sup>6</sup>sptz/ml G1, G2 x10<sup>6</sup>sptz/ml 2011  $\pm$  1962; x10<sup>6</sup>sptz/ml G3 2886  $\pm$  1352) and total defects (G1 33.80%  $\pm$  9.05, 25.90%  $\pm$  8.80 G2, G3 40.40%  $\pm$  11.20). There was a significant difference ( $p < 0.05$ ) between groups in the parameter testicular fulness and sperm concentration parameter between the G1 and G3. Testicular fulness showed up as significant parameter for selection of procreators. The images showed a hypoechoic parenchyma in relation to the testicular mediastinum already established as standard in other species, was also observed that the ultrasound evaluation of testicular parenchyma could be more effective than testicular palpation for the diagnosis of various diseases. After analysis of the images by ImageJ software®, there was not significant difference ( $p < 0.05$ ) in the echogenic pattern between the groups.

Key-words: Ultrasonography, andrology, caprine, testis, sperm, reproduction.

## LISTA DE TABELAS

	Página
<b>TABELA 01</b> Avaliação biométrica de testículos de caprinos divididos por faixa etária (em meses).	35
<b>TABELA 02</b> Análise dos parâmetros do sêmen de caprinos divididos em grupos, por faixa etária (em meses).	36

## LISTA DE FIGURAS

		Página
<b>FIGURA 01a</b>	Imagem normal obtida pelo aparelho	32
<b>FIGURA 01b</b>	Imagem em visualização dos pixels	32
<b>FIGURA 01c</b>	Imagem na intensidade de oixels	32
<b>FIGURA 02a, 02b e 02c</b>	Parênquima testicular. Característica do parênquima testicular de caprinos	39
<b>FIGURA 03a e 03b</b>	Mediastino testicular	41
<b>FIGURA 04a e 04b</b>	Parênquima testicular de um mesmo animal. Diferença ecogênica em imagens diferentes	42
<b>FIGURA 05</b>	Microlitíase Testicular	43
<b>FIGURA 06a e 06b</b>	Microlitíase testicular	45

## Lista de Abreviaturas e Símbolos

<b>%</b>	Porcentagem
<b>&gt;</b>	Maior
<b>&lt;</b>	Menor
<b><math>\pi</math></b>	Pi = 3,14
<b>®</b>	Marca Registrada
<b>°C</b>	graus Celsius
<b>CAEV</b>	Artrite encefalite caprina
<b>CBRA</b>	Colégio Brasileiro de Reprodução Animal
<b>CE</b>	Circunferência Escrotal
<b>cm</b>	Centímetro
<b>cm<sup>3</sup></b>	Centímetro Cúbico
<b>FAO</b>	Organização das Nações Unidas para Agricultura e Alimentação
<b>G1</b>	Grupo 1
<b>G2</b>	Grupo 2
<b>G3</b>	Grupo 3
<b>h</b>	Altura
<b>IBGE</b>	Instituto Brasileiro de Geografia e Estatística
<b>MAPA</b>	Ministério da Agricultura, Pecuária e Abastecimento
<b>MHz</b>	Mega-Hertz
<b>mL</b>	Mililitro
<b>mm</b>	Milímetro
<b>MT</b>	Mediastino Testicular
<b>p</b>	Nível de Significância
<b>r<sup>2</sup></b>	Raio ao quadrado
<b>TAB</b>	Tabela
<b>vol</b>	Volume

## SUMÁRIO

1	INTRODUÇÃO .....	13
2	REVISÃO BIBLIOGRÁFICA .....	15
2.1	Aspectos históricos e atuais da caprinocultura .....	15
2.2	A caprinocultura no Brasil .....	16
2.3	Aspectos reprodutivos .....	18
2.4	Descrição anatômica dos testículos .....	19
2.5	Descrição anatômica do escroto .....	21
2.6	O exame ultrassonográfico no diagnóstico .....	23
2.7	Exame ultrassonográfico testicular .....	25
2.8	Patologias testiculares encontradas com o uso do exame ultrassonográfico .....	26
	Lesões Malignas .....	27
	2.8.2 Lesões benignas .....	28
3	OBJETIVOS .....	31
3.1	Objetivo Geral .....	31
	Avaliar o parênquima testicular de caprinos em idade reprodutiva através do exame ultrassonográfico. ....	<b>Erro! Indicador não definido.</b>
3.2	3.2 Objetivos específicos .....	31
4	METODOLOGIA .....	32
4.1	3.1 Seleção dos animais .....	32
4.2	3.2 Exame clínico e biometria .....	32
4.3	3.3 Avaliação Ultrassonográfica .....	33
4.4	3.4 Avaliação espermática .....	33
4.5	3.5 Análise estatística .....	34
5	RESULTADOS E DISCUSSÕES .....	34
6	CONSIDERAÇÕES FINAIS .....	44
7	REFERÊNCIAS BIBLIOGRÁFICAS .....	47

## 1 INTRODUÇÃO

A criação de pequenos ruminantes vem ganhando um espaço muito importante entre as culturas zootécnicas no mundo inteiro por se tratar de uma cultura que não necessita de grandes áreas de terra e os animais possuem um manejo mais fácil que os bovinos, tornando-se, portanto, uma ferramenta muito importante no desenvolvimento sócio-econômico de regiões menos desenvolvidas (FAO, 2012).

É muito comum observar essas criações sendo desenvolvidas na agricultura familiar, que vêem na criação das cabras uma fonte de renda extra para o orçamento familiar, assim como uma excelente fonte de proteína, quer seja por seu leite, quer seja por sua carne. Inicialmente esta exploração vem se desenvolvendo, melhorando a produção com a inserção de tecnologias principalmente na área reprodutiva, onde a produção está diretamente relacionada. Nesse contexto a criação de pequenos ruminantes começa a sair do contexto da subsistência e começa a passar para o contexto produtivo lucrativo (PINHEIRO et al, 2008).

A eficiência reprodutiva é um fator decisivo em um sistema de criação tecnificado, uma vez que implica no melhoramento genético com a absorção de padrões zootécnicos desejáveis para aumentar a produção de um rebanho com baixo valor genético. O investimento em um bom reprodutor se torna peça fundamental para o aumento da produção, uma vez que o reprodutor se torna peça fundamental para fixação genética. A escolha do reprodutor deverá ser realizada de forma criteriosa baseando-se em suas características fenotípicas, genotípicas e progênie. Clark et al (2003) afirmam que certas medidas biométricas possuem correlação na produção espermática e percentagem na taxa de espermatozoides normais.

As melhorias realizadas no campo da reprodução e do manejo sanitário foram decisivas para o aumento dos rebanhos e da produção de produtos de origem caprina. Sabe-se que o estudo da biometria animal tem um

papel fundamental na inserção de reprodutores e matrizes com um grande potencial genético e fenotípico, na boa taxa de prolificidade e transferência de material genético para sua progênie, tornando mais eficiente e barato o manejo reprodutivo e conseqüentemente aumento na produção animal (NASCIMENTO, et al, 2004).

## **2 REVISÃO BIBLIOGRÁFICA**

### **2.1 Aspectos históricos e atuais da caprinocultura**

Os pequenos ruminantes foram domesticados no Período Neolítico há 10.000 anos a.C. (ZEDER & HESSE, 2000; MIRANDA-DE LA LAMA & MATTIELLO, 2010), juntamente com outras espécies animais tais como o bovino zebuino, o jumento, o cavalo e o gato, destacando-se a região dos montes Zagros, nos limites do Irã e Iraque; os montes Elbrus, se estendendo até o mar Cáspio; os montes Taurus, no sul da Anatólia; e a Síria e Palestina (TORRES, 1990).

Segundo Valverde (1999), o caprino foi o primeiro animal a fornecer leite ao homem, sendo provavelmente a primeira espécie de ruminantes domesticada (HATZIMINAOGLOU & BOYAZOGLU, 2004). Desde então, sempre acompanhou a história da humanidade, conforme atestam os diversos relatos históricos, mitológicos e até mesmo bíblicos, que mencionam os caprinos. Apesar disso, poucas vezes teve seu valor devidamente reconhecido (RIBEIRO, 1997).

Durante a domesticação, grande parte das características comportamentais dos tipos selvagens foram substituídos por aquelas encontradas em populações domesticadas existentes (MIGNON-GRASTEAU et al., 2005) e as cabras desenvolveram traços domésticos que lhes permitiu viver e se reproduzir em cativeiro (GAUTIER, 1990). Na atualidade as cabras domesticadas são o produto dessas adaptações, a seleção artificial pelos criadores por traços específicos em carne, leite e pele e ao efeito da seleção natural para convivência sob condições variáveis (GALAL, 2005).



A criação de pequenos ruminantes ocorre amplamente, incluindo muitos países em desenvolvimento, que utilizam sistema de produção extensiva tradicional destinada a atender as necessidades das famílias. Nos países mais desenvolvidos, para ser mais eficiente e para aumentar a produção, os sistemas estão mudando das condições tradicionais para semi-intensivo ou intensivo (MIRANDA-DE LA LAMA et al., 2010).

Percebe-se que a caprinocultura, no contexto mundial, apresenta um crescente desenvolvimento, que vem sendo observado nos últimos anos, mais intensamente nos países em desenvolvimento como China e Índia, os quais possuem os maiores rebanhos. Esse crescimento pode ser projetado para os próximos 20 anos em até cinco vezes o rebanho atual, o que somaria aproximadamente cerca de 50 milhões de cabeças de caprinos (FONSECA, 2006).

Desse modo, necessitar-se-á de implantação de tecnologias na área da reprodução, no que diz respeito a melhorar a eficiência reprodutiva e produtiva desse rebanho, para que assim não ocorra um sub-aproveitamento dos genótipos utilizados, garantindo dessa forma uma produção mais eficiente (CARNEIRO, 2007).

## 2.2 A caprinocultura no Brasil

O agronegócio brasileiro observa a crescente evolução da caprinocultura, que possui um rebanho aproximado de 14 milhões de animais, distribuído em 436 mil estabelecimentos agropecuários, deixando o Brasil 18º lugar do ranking mundial de exportações. Possui produção bastante aceita no mercado, pois sua carne é bastante magra e a produção de leite chega aos 21 milhões de litros (MAPA, 2012), ficando como o maior produtor das Américas, porém muito atrás do rebanho chinês, o maior produtor mundial, que possui um rebanho estimado em torno dos 183 milhões de animais ou de países da África

como a Nigéria, com 58,3 milhões de animais, ou da Ásia como Índia e Paquistão, com 162 e 64,9 milhões de animais respectivamente (FAO, 2013).

O grande polo brasileiro de produção de caprinos localiza-se na Região Nordeste, que engloba 90% do rebanho nacional (IBGE, 2002), onde a caprinocultura possui um papel decisivo no aspecto sócio-econômico, assim como o uso do caprino como produtor de leite é um importante recurso produtivo para essa região, sendo o leite um valioso alimento que contribui para diminuir de forma efetiva os níveis de subnutrição e a taxa de mortalidade infantil. Sendo assim, a caprinocultura tem contribuído grandemente com o aumento na taxa de crescimento da população com baixos níveis de ingestão de alimentos, tanto em quantidade como em qualidade (VALVERDE, 1999).

A Região Sudeste, por sua vez, possui em torno de 3% do rebanho brasileiro formado principalmente pelas raças Saanen, Alpina e Toggenburg, selecionadas para produção de leite (SOUZA et al., 2002), onde tem um importante papel como fonte de proteína de excelente qualidade, possuindo efeito benéfico para a manutenção da saúde, funções fisiológicas, na nutrição de crianças e idosos (RIBEIRO & RIBEIRO, 2010).

O crescimento do consumo de carne caprina, como fonte alternativa de proteína animal, em algumas regiões do Brasil tem aumentado nos últimos anos, incrementando o mercado assim como o preço do produto devido ao aumento da demanda no mercado interno, promovendo a expansão da produção no Brasil (PINHEIRO et al., 2008). Devido fatores culturais onde somente a população carente do semi-árido era a consumidora deste tipo de carne, sabe-se que essa realidade mudará, uma vez que a cada dia a carne de caprinos faz parte do cardápio de outras classes sociais, assim como de países desenvolvidos (BOUTONNET, 1999; JUMA et al., 2010).

### 2.3 Aspectos reprodutivos

O desempenho reprodutivo dos pequenos ruminantes domésticos é influenciado pela adaptação deles ao meio ambiente em que são explorados. Entre os fatores ambientais, a temperatura e a umidade relativa do ar exercem papel importante sobre a reprodução, especialmente de animais importados para região edafoclimática diferente daquela de origem (CHEMINEAU, 1986).

Também parâmetros como genótipo, estação do ano, idade, nutrição, estado de higidez, perímetro testicular e sistema de manejo devem ser considerados quando se avalia a capacidade reprodutiva do macho (MAIA & VIEIRA, 1992; ROCA et al., 1992; VILAR FILHO et al., 1993b).

Muitas vezes a taxa de fertilidade do rebanho é influenciada pela fertilidade do macho, o qual imprime uma grande importância na eficiência reprodutiva e produtiva do rebanho, além do aporte genético; neles a seleção pode ser feita de maneira mais intensa que nas fêmeas (NASCIMENTO, et al., 2004).

Há uma forte correspondência entre as medidas escroto-testiculares e o desenvolvimento ponderal, que em associação com a idade servem de parâmetros para a seleção de reprodutores. Dentro de uma mesma raça e faixa etária, os machos portadores de um maior perímetro escrotal devem ser selecionados em detrimento daqueles com perímetro reduzido, pois estes poderão ser portadores, entre outras alterações, da hipoplasia testicular. Ressalta-se, também, a importância da consistência testicular na avaliação clínico-andrológica e produção espermática nos pequenos ruminantes (VILAR FILHO et al., 1993a).

Segundo trabalho de Notteret et al. (1981) estimando as medidas corporais e testiculares em ovinos jovens, concluíram que a escolha do

reprodutor pode ser feita tomando-se como base o desenvolvimento corporal, uma vez que, este parâmetro também se correlaciona com a circunferência escrotal, a qual é um indicador do peso e do tamanho dos testículos como também da função gametogênica.

O estudo biométrico do testículo em ovinos mostrou que seu desenvolvimento possui uma correlação positivo com o peso do animal, sua idade e seu desempenho reprodutivo (SALHABA et al, 2001).

A melhoria genética de um rebanho está focada principalmente no macho, por ser o principal meio de inserção da genética neste, por isso a escolha de um bom reprodutor deve estar baseada em vários fatores, tais como: exames clínicos, andrológicos e testes de progênes (MARTINS, 2006).

O perímetro escrotal se encontra diretamente relacionado com a função gametogênica e ovulatória das filhas desses reprodutores (SANTANA et al, 2001; JUCÁ, 2005).

Medidas corporais têm sido utilizadas como parâmetros na incorporação genética em trabalhos de melhoramento genético (RIVA et al, 2004), assim como são utilizadas em caracterizações raciais de caprinos (BEDOTTI et al, 2004).

A produção espermática está altamente correlacionada com o peso do testículo e a medida da circunferência escrotal tem sido usada como indicador da produção espermática em várias espécies (DÝRMUNDSSON, 1973).

#### 2.4 Descrição anatômica dos testículos

Os testículos são glândulas de função dupla, em número de dois, localizados na bolsa escrotal apresentando-se na posição vertical. No sistema

genital masculino, os testículos são considerados os principais órgãos, tendo a espermatogênese (função exógena) e a produção de hormônio (função endócrina) como suas funções essenciais (REECE, 2007; VIEIRA et al, 2008).

Na maioria dos mamíferos, os testículos acham-se localizados no escroto, onde encontram as condições ideais de temperatura para a espermatogênese. Em algumas espécies os testículos são encontrados na cavidade abdominal, ou só são observados no escroto na época de acasalamento. Em relação ao tamanho do órgão, são considerados pequenos nos carnívoros, relativamente maiores nos ruminantes; já os suínos possuem os maiores testículos (quando relacionado ao peso corporal), sendo superado somente pelo *hamster* dourado, na mesma relação. O formato dos testículos varia de acordo com as espécies podendo ser redondo-ovalado nos carnívoros, elíptico-alongado de forma pendular nos ruminantes e elíptico nos suínos. Situam-se posteriormente no gato, porco e lhama; ventralmente no touro bode e carneiro e mais horizontalmente no cão e equino. O parênquima pode variar de coloração, podendo ser de cor amarelada nos ruminantes e cinzenta nos suínos (HAFEZ & HAFEZ, 2004; REECE, 2007).

O testículo é revestido por uma camada de tecido conjuntivo denso, sem a presença de fibras musculares, chamada de túnica albugínea, que possui uma camada parietal e uma visceral, o qual envia septos e trabéculas para o interior do testículo, dividindo-o em lóbulos. A união dessas estruturas de tecido fibroso no centro do testículo forma o mediastino testicular (MT). Cada lóbulo contém túbulos seminíferos inseridos no tecido intersticial os quais se ligam aos ductos eferentes formando a rede testicular, que por sua vez se liga à cabeça do epidídimo. A cabeça continua a ligação com o corpo e a cauda do epidídimo, que conduz aos canais deferentes (GREEN, 1996; GERAGHTY et al, 1998; LAVOPIERRE, 2000; DYCE et al, 2004).

Podemos dividir o testículo em duas partes distintas: uma composta por túbulos seminíferos, onde encontramos o epitélio germinativo (responsável

pela produção de gametas masculinos), o qual ocupa boa parte do volume testicular, onde podemos observar estimativas de 76% no touro, 84% em cães, 72% em garanhões, 83% em ratos, 62% no homem e 86% nos carneiros (WROBEL et al, 1992; REECE, 2007); a outra consiste o espaço intertubular, composta por tecido conjuntivo e muitas células de Leydig (responsáveis pela produção de testosterona), vasos sanguíneos, linfáticos e nervos (REECE, 2007).

O padrão ecogênico do testículo normal é homogêneo e hipoecóico com uma fina cápsula hiperecóica adjacente, e ambos os testículos devem ser isoecóicos. Se este não é o caso, deve-se suspeitar de patologia (GREEN, 1996; LAVOPIERRE, 2000; JUCÁ, 2009).

## 2.5 Descrição anatômica do escroto

O escroto é um divertículo abdominal, que na sua maioria, apresenta-se em forma de bolsa e alberga os testículos. É formado de pele e fásia da parede abdominal e é dividido por um septo mediano em duas cavidades, onde em cada uma delas estará o testículo, o epidídimo e parte distal do funículo espermático. Sua drenagem linfática é para os nódulos linfáticos inguinais superficiais (MISHAIL et al, 2009).

Pode ser ausente em algumas ordens de mamíferos como os cetáceos (baleias e golfinhos), monotremos (ornitorrinco), sirênios (herbívoros aquáticos como o peixe-boi), edentados (como tamanduás, preguiças e tatus) e no elefante, ficando, portanto, os testículos na cavidade abdominal (REECE, 2007).

Possui como função, além da proteção dos testículos a termorregulação dos mesmos, deixando a temperatura cerca de 4 a 7°C abaixo da temperatura corporal. Para tanto, a pele escrotal possui numerosas glândulas sudoríparas, como as apócrinas, que eliminam suor diretamente nos

folículos pilosos e são mais comuns, e as écrinas, que secretam o suor diretamente na superfície da pele (DYCE et al, 2004), para auxiliar na troca de calor por evaporação da pele, onde quanto mais extensa for a glândula sudorípara, mais eficiente será este mecanismo (KOLB, 1987). As glândulas encontradas na pele do escroto são maiores e produzem uma quantidade maior de suor que as demais encontradas no restante do corpo (BOHÓRQUES & GODINHO, 1992).

Também podemos encontrar glândulas sebáceas na pele do escroto, que possui a função de retardar o crescimento bacteriano pela disseminação do suor, lubrificar e impermeabilizar a pelagem (DYCE et al, 2004).

A pele escrotal possui a capacidade de alterar sua espessura e área superficial através da túnica de Dartos, onde é intimamente aderida, além de ser pobre em gordura, favorecendo sua função de termorregulação (HAFEZ & HAFEZ, 2004; REECE, 2007). Sua epiderme possui epitélio pavimentoso estratificado e queratinizado, composto dos estratos germinativo, espinhoso, granuloso, lúcido e córneo (FRANDSON et al., 2003; NUNES et al, 2010).

Nos bovinos, a pele escrotal possui uma quantidade maior de glândulas sudoríparas por área superficial de pele que no restante do corpo (NUNES et al, 2010). Já nos caprinos, podemos observar que em alguns indivíduos o escroto pode chegar a dividir-se externamente em duas unidades distintas, aumentando assim a área de contato com cada testículo, possuindo maior quantidade de glândulas sudoríparas, aumentando consideravelmente a área de evaporação (VIEIRA et al, 2008, ALMEIDA et al, 2008; MACHADO JUNIOR et al, 2009; ALMEIDA et al, 2010; NUNES, 2010), fazendo com que os animais com tais características apresentem sêmen de melhor qualidade do que os que possuem escroto sem bipartição (VIEIRA et al, 2008).

O escroto possui um formato diferente de acordo com cada espécie: é longo e pendular recoberto por abundantes pêlos nos ruminantes (DYCE et al, 2004); nos suínos o escroto é menos pendular, não é bem definido e a sudorese menos eficiente; nos caninos a pele que o reveste é pigmentada e coberta por escassos pêlos finos; nos felinos é pequeno e recoberto por pêlos densos (REECE, 2007).

## 2.6 O exame ultrassonográfico no diagnóstico

A ultrassonografia é uma técnica de exame de estruturas, onde a identificação fisiológica assim como o diagnóstico de condições patológicas é realizada de forma dinâmica, o que possibilita a abertura de várias linhas de estudo para clínicos e pesquisadores (TAVERNE & WILLEMSE, 1989), por conta da crescente demanda na área reprodutiva observa-se um crescimento na parte biotécnica da reprodução animal, sendo o exame ultrassonográfico um recurso cada vez mais utilizado no diagnóstico complementar nos exames clínicos na reprodução (AMORIM, 2010).

O uso do exame ultrassonográfico mostra-se como um método de avaliação fácil e fidedigno de patologias da bolsa escrotal, mostrando a arquitetura interna dos tecidos moles, assim como proporciona a visualização de anormalidades testiculares e epididimais, complementando o exame clínico (GREEN, 1996; GOULETSOU et al, 2003), sendo usado em avaliações de testículos de bodes (CRUZ et al, 2001), suínos (CLARK et al, 2003), carneiros (GOULETSOU et al, 2003; JUCÁ et al, 2009), touros (GÁBOR et al, 1998), eqüinos (BECK et al, 2001), humanos (LAVOPIERRE, 2000; RODRÍGUEZ et al, 2006; KUIJPER et al, 2008) e cães (GREEN, 1996).

A ultrassonografia tornou-se o melhor método utilizado para o diagnóstico de gestação em cabras por ter alta precisão, não possuir efeitos deletérios para o feto, a gestante ou mesmo o operador do aparelho, ser um método não invasivo, rápido, prático e satisfatório (GREEN, 1996), muito



utilizado para avaliação dos órgãos sexuais internos da fêmea (GINTHER, 1986), sendo depois utilizada em andrologia.

Estudos iniciais utilizando imagens ultrassônicas transcutâneas têm procurado caracterizar a morfologia de testículos de varrões (CARTEE et al., 1986), touros (PECHMAN & EILTS, 1987) e bodes (AGUMBAH et al., 1995). Imagens ultrassonográficas quando comparadas com os achados histológicos de degeneração testicular em reprodutores caprinos, revelaram que a ultrassonografia poderá se tornar uma ferramenta de grande valor para o diagnóstico de infertilidade em machos (AGUMBAH et al., 1995).

Agumbah e outros pesquisadores (1995) relataram na que um dos entraves para a utilização da ultrassonografia no diagnóstico andrológico veterinário era a ausência de parâmetros normais da anatomia testicular das espécies domésticas, como também a ausência de estudos de correlação entre as lesões reveladas pelas imagens ultrassônicas e o estágio da patologia que era encontrada, porém vários estudos foram realizados dessa época para agora, mostrando que hoje o ultrassom já ocupa um papel fundamental no diagnóstico e avaliação na clínica de pequenos e grandes animais (CARVALHO, 2004).

O estabelecimento de parâmetros ultrassônicos de normalidade para morfologia e dimensões testiculares permitirá estudos sobre processos degenerativos dos testículos, assim como a avaliação das imagens ultrassonográficas permitirá o estudo do processo ejaculatório e o papel das glândulas acessórias (GRIFFIN & GINTHER, 1992).

Apesar dos resultados não conclusivos sobre a utilidade da ultrassonografia no diagnóstico clínico da degeneração testicular de bovinos (EILTS & PECHMAN, 1988), as alterações testiculares observadas através de imagens ultrassônicas apresentam correlações com os achados histopatológicos em caprinos (EILTS et al., 1989).

No caso de degeneração testicular bilateral nesta espécie (comprovada em testes *pos-mortem* apresentando evidência de calcificação nos túbulos seminíferos), o exame ultrassonográfico pôde mostrar uma imagem heterogênea com muitas áreas ecóicas distribuídas no parênquima testicular (AHMAD et al, 1991).

## 2.7 Exame ultrassonográfico testicular

Sendo os testículos localizados dentro do escroto, dando-lhes uma aparência externa, a palpação mostra-se como o principal meio de avaliação testicular, porém somente a palpação é freqüentemente insatisfatória para a detecção de patologias (GREEN, 1996), de modo que a ultrassonografia mostra-se como uma opção de diagnóstico preciso na identificação de patologias (CLARK & ALTHOUSE, 2002).

A avaliação de patologias escrotais é principalmente realizada por exames ultrassonográficos, os quais serão realizados por meio de transdutor linear de alta frequência, ou seja, de 5-10 MHz (DOGRA et al, 2003).

A ultrassonografia mostrou-se mais precisa em avaliar o volume testicular do que outras técnicas em humanos, principalmente em testículos pequenos (SHIRAIISHI et al, 2005; KUIJPER et al, 2008).

Estruturas intra escrotais são superficiais e relativamente pequenas, e imagens altamente detalhadas podem ser obtidas usando transdutores de alta frequência. Embora transdutores de 7,5 Mhz ou maiores são recomendados para ultrassonografia escrotal, imagens satisfatórias podem ser obtidas com transdutores de 5,0 Mhz. Varreduras podem ser realizadas com o transdutor diretamente na pele do escroto ou com ajuda de uma bolsa de gel, a qual melhora a visualização da pele e de muitas estruturas superficiais (GREEN, 1996).

O parênquima testicular normal tem uma granulação média, textura ultrassonográfica homogênea e hipocóica, com uma fina cápsula hiperecólica adjacente (GREEN, 1996; JUCÁ et al, 2005). O padrão parenquimal tende a aparecer mais grosso quando usado um transdutor de baixa frequência por causa da diminuição da resolução axial. A ecotextura uniformemente homogênea do parênquima testicular serve como um excelente fundo para a detecção de anormalidades (GREEN, 1996).

O MT apresenta-se como uma faixa fina, central e hiperecólica quando feito corte longitudinal e pontual no corte transversal, sendo observado em humanos, caprinos, ovinos, bovinos, suínos e caninos (GREEN, 1996; CLARK et al, 2003; GOULETSOU et al, 2003; RODRIGUEZ et al, 2006), apresentando espessura de 2 a 4mm no bovino (PECHMAN & EILTS, 1987), 2mm em média nos cães (GREEN, 1996); porém GOULETSOU et al (2003), afirmam não observar sempre claramente o mediastino testicular em suas pesquisas.

O exame ultrassonográfico mostrou uma sensibilidade próxima dos 100% na detecção de massas escrotais, e de 98% a 100% para a classificação de uma massa como extratesticular ou intratesticular (WOODWARD et al, 2003; WOODWARD et al, 2002).

## 2.8 Patologias testiculares encontradas com o uso do exame ultrassonográfico

Podemos dividir as patologias de testículos em duas categorias distintas: lesões benignas e lesões malignas. Nas lesões benignas podemos observar lesões focais ou mesmo traumas, e nas lesões malignas observamos os tumores de variados tipos (HOWLETT et al, 2000).

Em cães as neoplasias de testículos são a segunda forma de neoplasia mais comum, ocorrendo de cinco a 15% de todos os tumores (HAYES & PENDERGRASS, 1976), sendo mais comum no cão do que em

outra espécie, inclusive o homem. São geralmente malignos no homem e geralmente benignos nos animais, sendo extremamente raros nos gatos (GREEN, 1996).

## Lesões Malignas

### 2.8.1.1 Seminoma

Seminoma é o tipo mais comum de tumor testicular em homens adultos, com idade entre 40 a 50 anos, sendo 40 a 50% de neoplasias de células germinativas. Eles são menos agressivos do que outros tumores testiculares e muitas vezes são confinados dentro da túnica albugínea na apresentação. Seminoma na imagem ultrassonográfica tende a ser arredondado, hipocóico e homogêneo, porém não se delimita à cápsula, sem foco signativo cístico ou calcificado (RODRIGUEZ et al, 2006).

Seminoma é o tipo de tumor mais comum em pacientes com criptorquidia em humanos, chegando a 30% dos pacientes com histórico de testículo retido (HOWLETT et al, 2000).

Em cães a proporcionalidade de ocorrência deste tipo de tumor é de aproximadamente 40%, independente se o animal é criptorquídico ou não, sendo ocasionalmente associados ao aumento de estrogênio, com prognóstico bom (GREEN, 1996).

### 2.8.1.2 Tumor de Células de Sertoli

O tumor de células de Sertoli tende a ser o tipo de tumor com maior importância na clínica em cães, sendo que 25 a 60% dos animais com este tumor apresentam algum tipo de sinal clínico, principalmente se o testículo

estiver localizado no abdome ou canal inguinal. A probabilidade deste tumor acontecer varia entre 20% em cães normais e 60% em cães criptorquídicos, sendo o tumor com maior taxa de metástases entre todos os tumores testiculares, variando de dois a 20% (GREEN, 1996). Em homens cinco por cento dos tumores testiculares são deste tipo (RODRIGUEZ et al, 2006).

Em cães a remoção do testículo é o tratamento usual, apresentam-se hipocócicos com líquido interno (GREEN, 1996; OYEN, 2002; RODRIGUEZ et al, 2006).

## 2.8.2 Lesões benignas

### 2.8.2.1 Microlitíase testicular

A microlitíase testicular é um processo de calcificação patológica relativamente rara, através do depósito distrófico anormal de sais de cálcio, juntamente com quantidades menores de ferro, magnésio e outros sais minerais nas luzes dos túbulos, em decorrência de processo necrosante, degenerativo ou outros distúrbios patológicos (BOGLIOLO FILHO, 2000; COTRAN et al, 2000).

Microscopicamente, esse depósito distrófico se dá nas luzes dos túbulos rodeados de restos de fibras colágenas estratificadas e células epiteliais degeneradas (FURNESS et al, 1998; GANEN, 1999).

Na medicina humana a incidência da microlitíase testicular é baixa e de etiologia incerta, variando de 0,6 a 2% dos casos, sendo alta a incidência bilateral, em torno de 75 a 100% dos casos, sendo muito relacionada à incidência de tumores testiculares em 46% dos casos como seminomas, infertilidade, necrose testicular pós-torção, varicocele (GALLART et al, 2000; DEROGEE, 2001).

KAFI et al (2007) em sua pesquisa com bodes nativos do Iran, obteve 45% de animais com mineralização testicular, sendo a patologia com maior prevalência, diferente de REGASSA et al (2003) que obteve baixa prevalência (2,5%) em bodes na Etiópia.

Microlitíases testiculares não são normalmente associados à sombra acústica mostrando-se como múltiplos pontos ecogênicos, porém cauda de cometa pode ser visto. Mais de cinco pontos ecogênicos em uma única imagem é o principal critério para o diagnóstico dessa condição (HOWLETT et al, 2000; RAVICHANDRAN et al, 2006).

#### 2.8.2.2 Traumas testiculares

No trauma testicular, o hematoma apresenta-se como uma massa hipoeecóica heterogênea. Num trauma grave podemos observar uma fratura linear dentro dos testículos, sugestivo de possível ruptura, podendo ocorrer uma atrofia testicular em decorrência do trauma (CROSS et al, 1999).

Somente em 17% dos casos em humanos se observa a ruptura da túnica albugínea (HORSTMAN, 1997), embora até em 50% dos casos serão suspeitos devidos a áreas com ecogenicidade sugestiva devida a infarto ou hemorragia e formação de hematocele (STRAUSS et al, 2000; RODRIGUEZ et al, 2006).

#### 2.8.2.3 Cistos

Cistos simples são raros de ocorrer, mas podem ser observados tanto no parênquima testicular como na túnica albugínea (FELD & MIDDLETON, 1992) aparecem bem definidos com parede fina e simples, anecóicos com reforço acústico posterior. Ocorrem geralmente perto do

mediastino testicular e têm origem pós-traumática ou pós-inflamatória (HARM et al, 1988).

Cistos epidermóides representam cerca de 1% de todos os tumores testiculares, porém são tumores benignos de células germinativas. São massas testiculares indolores acometendo homens de 20 a 40 anos de idade (COTTER et al, 1984).

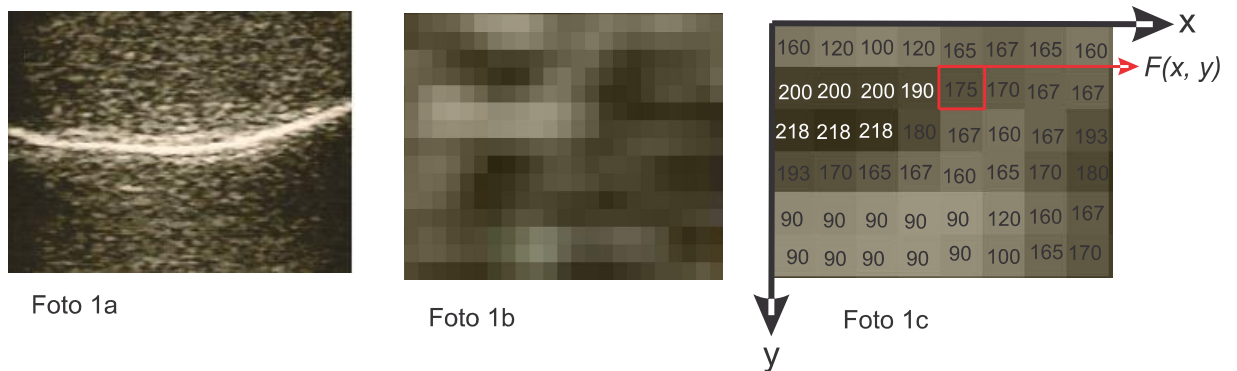A lesão é basicamente cística, porém possui elementos teratogênicos. Muitas vezes aparecem no ultrassom com formato redondo, intratesticular com ecogenicidade hipocóica ou ecogenicidade mista, dependendo do conteúdo de queratina (EISENMENGER et al, 1993), podendo aparecer no formato de “aneis de cebola”, devido às camadas laminadas de queratina (MALVICA, 1993).

## 2.9 O uso do *software* ImageJ® na classificação de imagem

O *software* imageJ® foi desenvolvido por Wayne Rasband do Research Services Branch, National Institute of Mental Health (DIAS, 2008), sendo um *software* livre de fácil manuseio que pode ser trabalhado no ambiente *windows*® que é bastante usado por pesquisadores que trabalham com imagem. Na nossa pesquisa usamos este *software* para graduar uma imagem, ou seja, ele utiliza os *pixels* da imagem e dá uma numeração a ela.

A imagem nada mais é que uma representação visual de algum objeto em um plano bi-dimensional ou 2D, que no meio digital ou computacional representa um conjunto finito de valores inteiros, onde cada elemento é chamado de pixel, ou seja, a imagem será uma função de intensidade de luz em um plano bi-dimensional, apresentada por uma função  $f(x,y)$  onde o valor de  $f$  indicará o brilho da imagem num determinado ponto (MARQUES et al, 1999; DIAS, 2008).

A figura 1a mostra uma imagem normal obtida pelo aparelho, na imagem 1b a mesma imagem em visualização dos pixels e imagem 1c mesma imagem na intensidade de pixels.



### 3 OBJETIVOS

#### 3.1 Objetivo Geral

Avaliar a morfologia ecogênica testicular de caprinos usados como reprodutores.

#### 3.2 Objetivos específicos

- Avaliar morfologia testicular através de exame andrológico usando exames ultrassonográficos.
- Relacionar ecogenicidade com produção espermática.
- Estabelecer ecogenicidade do parênquima testicular de caprinos adaptados ao clima tropical.
- Popularizar e incentivar o uso da ultrassonografia na rotina andrológica de reprodutores caprinos.



## **4 METODOLOGIA**

### **4.1 Seleção dos animais**

Foram utilizados 30 caprinos machos, com padrões raciais definidos de acordo com cada raça, utilizados como reprodutores ou separados para tal finalidade, clinicamente sadios, divididos em três grupos por faixa etária: G1 composto por 10 animais com idade até 18 meses, G2 composto por 10 animais de 19 a 30 meses de idade e G3 composto por 10 animais acima de 31 meses de idade. Os animais foram provenientes de propriedades dos municípios de São Luís, São José de Ribamar, Raposa e Itapecuru – Mirim, do Estado do Maranhão.

### **4.2 Exame clínico e biometria**

Segundo o CBRA (1998) o exame andrológico é composto por etapas que são elas: exame clínico, exame do sistema genital, comportamento sexual e espermograma.

Os animais foram examinados clinicamente por meio de inspeção para identificação de CAEV, ectima contagioso, linfadenite caseosa, ectoparasitos, lesões no escroto e palpação dos testículos quanto a sua consistência, tamanho, forma, livre movimentação no escroto, temperatura e sensibilidade ao toque.

A biometria testicular foi realizada, na sua maioria, na posição estacional natural dos testículos ou, em determinados casos, tracionados levemente no sentido caudal. Com o uso de uma fita métrica foi aferida a circunferência escrotal (CE) em centímetros na posição mediana do escroto. Com o uso de uma régua foi medido o comprimento (cm) e largura (cm) testicular, onde o comprimento foi no sentido dorso-ventral de cada testículo e

largura na região medial no sentido latero-medial de ambos os testículos, sendo que o epidídimo era desprezado na aferição de ambos.

O volume testicular ( $\text{cm}^3$ ) foi calculado de acordo com a “fórmula do cilindro”  $VOL=2[(r^2).\pi.h]$ ; onde “r” é o raio (obtido pela metade da largura testicular),  $\pi = 3,14$  e “h” é a altura (obtida pelo comprimento testicular), de acordo com Bailey et al (1996) e Unanian et al (2000) nos seus trabalhos em bovinos e Jucá et al (2009) no seu trabalho em ovinos.

#### 4.3 Avaliação Ultrassonográfica

A avaliação ultrassonográfica foi realizada utilizando aparelho de ultrassonografia da marca Taimin® com transdutor linear de 7,5 Mhz. As imagens foram impressas em impressora da marca Sony® com papel “*glossy paper*”. Para a visualização da imagem o gel acústico foi colocado diretamente à pele do escroto, sem necessidade de tricotomia, porém, às vezes foi necessário fazer uma limpeza física com água no local. A contenção do animal se deu com o auxílio de um cabresto ou mesmo do tratador segurando o animal.

Foi realizada varredura do parênquima testicular, para observação da ecotextura e possíveis alterações, assim como o mediastino testicular. Os planos de varredura, para uma melhor captação de imagem e melhor observação do parênquima, foram o caudal, lateral e medial em cortes longitudinais em relação ao eixo dos testículos.

#### 4.4 Avaliação espermática

Foi feita avaliação do ejaculado conforme os seguintes parâmetros: volume, aspecto, turbilhonamento, motilidade, concentração e morfologia

espermática, segundo normas do Colégio Brasileiro de Reprodução Animal (CBRA, 1998).

A coleta do ejaculado foi realizada pelos métodos de vagina artificial ou eletro-ejaculador, sendo selecionada a técnica de acordo com a resposta individual de cada animal.

#### 4.5 Análise estatística

Após tabulados os dados estão apresentados em tabelas.

Realizou-se análise de variância comparando-se as médias das variáveis (escore corporal, circunferência escrotal, comprimento testicular, largura testicular, volume testicular, volume do ejaculado, motilidade espermática, turbilhão do ejaculado, vigor espermático, concentração espermática e defeitos totais dos espermatozoides do ejaculado) através do Teste T simples entre os grupos depois de calculada a média dos grupos, sendo as análises realizadas considerando-se um nível de significância mínima de 5% ( $P > 0,05$ ).

A análise estatística foi realizada utilizando-se o programa MINITAB® 15 (2007) para *Windows*.

## 5 RESULTADOS E DISCUSSÕES

Na avaliação clínica geral, realizada por meio da inspeção, dos caprinos utilizados neste estudo, nenhum sinal clínico de linfadenite caseosa, ectima contagioso ou CAEV foi encontrado, assim como também não foi observado nenhum tipo de lesão no corpo do animal ou sinal de algum tipo de doença infecto-contagiosa ou parasitária.

Na avaliação do escroto por meio da inspeção, também não foi observado nenhum tipo de lesão recente ou anterior que pudesse comprometer a integridade dos testículos ali contidos como também não se pôde notar nenhum tipo de sensibilidade ao toque.

A avaliação física dos testículos foi realizada por meio de palpação, onde se observou uma consistência testicular normal e homogênea, motilidade dentro do escroto normal e fácil, não houve sensibilidade ao toque, assim como também não foi observado nenhum tipo de lesão testicular, sendo observados assim, testículos normais em todos os animais estudados.

A biometria testicular tem um interesse particular na escolha de reprodutores por estar relacionado com a função gametogênica (NOTTER et al., 1981; SOUZA, 2003), sendo destacado principalmente a circunferênciaescrotal. Neste trabalho obtivemos uma média de circunferência escrotal de 25,92 cm  $\pm$  2,16 no G1; 27,04 cm  $\pm$  3,51 no G2; e 28,33 cm  $\pm$  3,75 no G3, conforme observado na TAB. 01.

Tabela 01 Avaliação biométrica de testículos de caprinos divididos por faixa etária (em meses).

Grupos (Idade)	Escore Corporal (1 - 5)	Circunferência Escrotal (cm)	Comprimento Testicular (cm)	Largura Testicular (cm)	Volume Testicular (cm <sup>3</sup> )
G1 (< 18)	2,70 $\pm$ 0,42	25,92 $\pm$ 2,16	7,77 $\pm$ 1,13	4,46 $\pm$ 0,52 <sup>a</sup>	249,60 $\pm$ 84,20 <sup>a</sup>
G2 (19 - 30)	2,95 $\pm$ 0,28	27,04 $\pm$ 3,51	8,85 $\pm$ 2,11	5,30 $\pm$ 0,78 <sup>b</sup>	390,00 $\pm$ 109,00 <sup>b</sup>
G3 (> 30)	2,85 $\pm$ 0,58	28,33 $\pm$ 3,75	8,92 $\pm$ 1,71	5,14 $\pm$ 0,98 <sup>ab</sup>	401,00 $\pm$ 205,00 <sup>b,c</sup>

a, b, c - letras iguais na coluna indicam não haver diferença significativa entre as médias e letras diferentes indicam haver diferenças significativas ( $p < 0,05$ ).

A circunferência escrotal é um parâmetro interessante como critério de escolha de reprodutores, por possuir alta correlação ( $r > 0,90$ ) com o peso testicular, e conseqüentemente com a produção espermática em carneiros.

Pelo fato de ser fácil e barato aferir a circunferência escrotal e por ter uma repetibilidade boa, torna-se uma prática objetiva para se estimar a produção espermática (SÖDERQUIST & HULTÉN, 2006).

Entretanto, o cálculo do volume testicular pode ser mais fidedigno para a escolha do reprodutor, uma vez que podemos observar escrotos com mesma circunferência, mas com comprimentos diferentes, logo aquele que possuir maior volume possuirá, conseqüentemente, maior quantidade de células de Leydig e células de Sertoli (HAFEZ & HAFEZ, 2004). Esse aumento de células de Leydig leva a maior produção de testosterona e subseqüente maior desenvolvimento das glândulas sexuais acessórias e, com isso, maior volume de ejaculado. Além disso, a maior quantidade de células de Sertoli favorecerá também uma maior produção espermática (CHEMES, 2001; REY, 2003; SHARPE et al., 2003; GRUMBACH, 2005; COELHO et al., 2006; SHARPE, 2006; KUIJPER et al, 2008).

Nesta pesquisa podemos observar que a relação do volume testicular está diretamente relacionada com o volume do ejaculado e com a concentração espermática conforme TAB. 02.

Tabela 02 Análise dos parâmetros do sêmen de caprinos divididos em grupos, por faixa etária (em meses).

Grupos (Idade)	Volume do Ejaculado (ml)	Motilidade (%)	Turbilhão (1 - 5)	Vigor (1 - 5)	Concentração ( $\times 10^6$ sptz/ml)	Defeitos Totais (%)
G1 (< 18)	1,27 $\pm$ 0,37	70,00 $\pm$ 20,00	2,80 $\pm$ 0,75	2,90 $\pm$ 0,39	1795 $\pm$ 806 <sup>a</sup>	33,80 $\pm$ 9,05
G2 (19 - 30)	1,37 $\pm$ 0,50	58,50 $\pm$ 10,60	2,90 $\pm$ 0,70	2,80 $\pm$ 0,63	2011 $\pm$ 1962	25,90 $\pm$ 8,80 <sup>b</sup>
G3 (> 30)	1,65 $\pm$ 0,53	66,00 $\pm$ 14,50	3,20 $\pm$ 0,54	2,80 $\pm$ 0,68	2886 $\pm$ 1352 <sup>c</sup>	40,40 $\pm$ 11,20 <sup>c</sup>

a, b, c - letras iguais na coluna indicam não haver diferença significativa entre as médias e letras diferentes indicam haver diferenças significativas ( $p < 0,05$ ).

Os dados referentes a CE e produção espermática já eram esperados pois Souza et al (2001), e Rege et al (2000) relatam alta correlação

entre a CE e a produção espermática em ovinos deslanados, assim como Clark et al (2003) encontraram em bovinos e ovinos; e Santoset al (2006) em caprinos.

Neste trabalho foi observado que o grupo com menor CE possuiu a menor concentração espermática, e o grupo com maior CE possuiu a maior concentração espermática, apesar de não ter havido diferença significativa ( $p < 0,05$ ) entre eles no parâmetro CE.

Pesquisas feitas por Unanian et al (2000) usando a forma testicular como parâmetro de escolha de reprodutores considerando a razão entre largura e comprimento, afirmaram que os testículos longos (razão  $\leq 0,5$ ) são mais favoráveis para a produção espermática do que os testículos com forma ovóide.

Porém a razão obtida pelas medidas relacionadas ficaria um tanto vago, uma vez que a razão ideal para o formato longo poderia ser obtida por várias combinações de tamanho como exemplo: 2,0cm x 4,0cm; 2,5cm x 5,0cm; 3,0cm x 6,0cm, entre outros.

Contudo o cálculo do volume seria mais interessante para definir esse favoritismo em relação à escolha do reprodutor em relação à possível produção espermática, uma vez que animais com mesma razão entre largura e comprimento testicular podem possuir volumes testiculares diferentes e, quanto maior o volume, maior quantidade de epitélio seminífero e conseqüentemente maior produção espermática, como descrito anteriormente.

Neste trabalho não foram observadas diferenças significativas ( $p < 0,05$ ) na maioria dos parâmetros seminais conforme TAB 02. O volume do ejaculado foi no G1 de 1,27 mL  $\pm$  0,37; G2 de 1,37 mL  $\pm$  0,50 e G3 de 1,65 mL  $\pm$  0,53. Na motilidade espermática o G1 obteve o maior escore (70%), porém G2 (58,50%) e G3 (66,00%) eram grupos de animais em atividade reprodutiva,

o que não era o caso dos animais do G1, podendo ser esse fator o motivo da menor motilidade dos outros grupos. Entretanto a análise estatística não mostrou diferença significativa ( $p < 0,05$ ) nos parâmetros volume do ejaculado, motilidade, turbilhão e vigor.

A concentração espermática mostrou diferença significativa ( $p < 0,05$ ) entre os grupos G1 e G3 ( $p = 0,046$ ), porém os grupos não demonstraram diferença significativa no CE. Entretanto houve diferença muito significativa no volume testicular entre G1 e G2 ( $p = 0,005$ ) e significativa entre G1 e G3 ( $p = 0,05$ ).

O volume testicular também pode ser realizado pela fórmula matemática do cálculo da elipsóide: Comprimento x Altura x Largura x  $(\pi/6)$  (DIAMOND et al., 2000; OYEN, 2002; KUIJPER et al, 2008). Levando em consideração que o comprimento e a largura seriam iguais, uma vez que a zona medial do testículo seria uma circunferência, logo poderíamos deduzir a fórmula como:  $\text{Altura} \times (\text{Largura})^2 \times (\pi/6)$ . Neste trabalho, ambos os cálculos foram realizados sendo obtidos os mesmos valores estatísticos, portanto ambas as fórmulas, cilindro e elipsoide, serviriam para o cálculo do volume testicular.

Uma das maiores preocupações para a escolha de um reprodutor é saber sua capacidade reprodutiva, por isso muitos pesquisadores usam a circunferência escrotal, motilidade e morfologia espermática (SOUZA et al. 2001; JUCÁ et al, 2009), porém seria interessante também observar a produção espermática como um fator importante, podendo ser observada através da concentração espermática na área microscópica, assim como o volume testicular na área macroscópica, lembrando que quanto maior o volume, mais parênquima germinativo, teoricamente.

As análises ecogênicas dos parênquimas testiculares realizadas em ovinos (JUCÁ et al, 2009), humanos (LAVOPIERRE, 2000; RODRIGUEZ et al, 2006), cães (GREEN, 1996), suínos (CLARK et al, 2003), bovinos (ABDELRAZEK & ALI, 2005; CARDILLI et al, 2009) e caprinos (AHMAD et al, 1991) descrevem o parênquima testicular como homogêneo, de ecogenicidade moderada ou hipoecóica (Figura 02a, 02b e 02c).

Podemos tomar como base para a caracterização ecogênica do parênquima testicular como hipoecóico, o próprio mediastino testicular, uma vez que este é formado por tecido fibroso (GREEN, 1996; LAVOPIERRE, 2000; GOULETSOU et al, 2003) e possuirá necessariamente sua ecogenicidade sempre hiperecóica (GREEN, 1996; LAVOPIERRE, 2000; CLARK et al, 2003).

Outra estrutura que podemos tomar como base é o epidídimo, que possui sua ecogenicidade variando de anecóico a hipoecóico, mas geralmente mostra-se isocóico ao parênquima testicular (GREEN, 1996; LAVOPIERRE, 2000; RODRÍGUEZ et al, 2006).

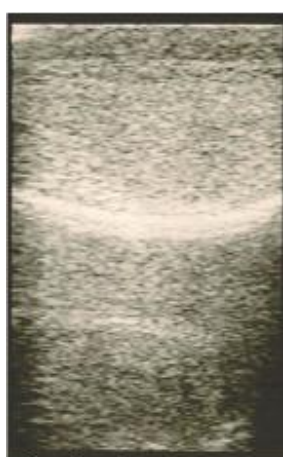


Figura 02a

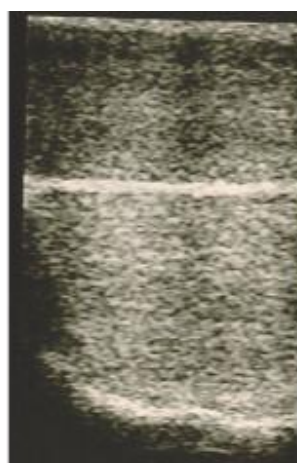


Figura 02b

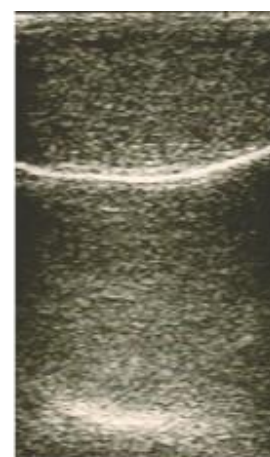


Figura 02c

Figura 02a, 02b e 02c. Parênquima testicular. Característica do parênquima testicular de caprinos. Observamos o parênquima testicular seguindo o padrão hipoecóico em animais do G1 (Fig. 02a), G2 (Fig. 02b) e G3 (Fig.02c).



No presente estudo foi observado o mediastino testicular em 100% dos animais avaliados com ecogenicidade hiperecólica (Figura 03a e 03b), o que já era esperado, pois o mediastino testicular é uma estrutura anatômica comum dos testículos.

Todos os animais mostraram testículo com parênquima hipoecóico ao mediastino. Pela avaliação do programa Image J<sup>®</sup>, não houve diferença significativa ( $P < 0,05$ ) entre os grupos – G1 ( $99,0 \pm 30,4$ ), G2 ( $86,5 \pm 39,5$ ) e G3 ( $76,0 \pm 51,6$ ) – na questão de padrão ecogênico, mostrando que o padrão é único para qualquer idade e atividade sexual na espécie caprina.

Gouletsou et al (2003) relatam que em seus estudos com ovinos foram notados apenas 87% do mediastino testicular nos animais por eles avaliados, porém devemos observar que esses pesquisadores usaram um transdutor convexo com frequência de 6,0 MHz, não sendo o ideal, pois o transdutor mais indicado para esse tipo de avaliação é um linear de frequência de 7,5 MHz ou superior (GREEN, 1996; LAVOPIERRE, 2000; KUIJPER et al, 2008; ELKADER et al, 2010).

Devemos também levar em consideração que muitos outros fatores podem ter influenciado os resultados de Gouletsou et al (2003), tais como a qualidade e tempo de uso do aparelho e transdutor, a quantidade e qualidade de gel sônico utilizado, a quantidade de pêlos no escroto de cada animal.

Os mesmos autores classificaram o parênquima testicular em duas categorias: hipoecóico de alta intensidade e hipoecóico de baixa intensidade; assim como o mediastino testicular em três categorias: moderadamente ecogênico (escore 1), altamente ecogênico (escore 2) e difuso (escore 3), sendo a mesma classificação usada por Jucá et al (2009).

Podemos observar nas imagens produzidas pelos autores que a relação de ecogenicidade do mediastino hiperecóico em relação ao

parênquima testicular mantém-se em todas as imagens produzidas, tanto é verdade que quando o mediastino é classificado como altamente ecogênico o parênquima do referido testículo é classificado como hipoecóico de alta intensidade; e quando o mediastino é classificado como moderadamente ecogênico ou difuso, observamos um parênquima classificado como hipoecóico de baixa intensidade, ou seja, o parênquima testicular é hipoecóico ao mediastino.

As imagens feitas com características “hiperecóicas” devem ser comparadas ao mediastino testicular (hiperecóico), se este estiver isoecóico ao parênquima sugere-se alteração parenquimal e se o MT estiver mais hiper ao parênquima, sugere-se que a imagem, por qualquer motivo externo, perdeu resolução axial e mostrou-se com uma intensidade maior, porém hipoecóico.

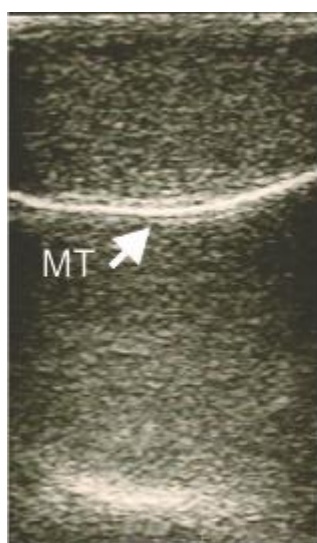


Figura 03a

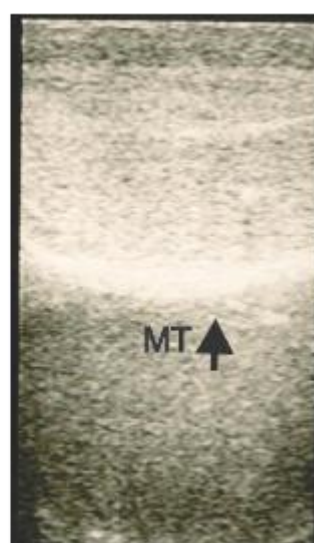


Figura 03b

Figura 03a e 03b. Mediastino testicular. MT hiperecóico ao parênquima testicular, apresentando-se como linha hiperecóica contínua e regular (setas).

No decorrer deste trabalho, foram observadas imagens dos testículos de um animal realizadas no mesmo momento, onde em um dos testículos a imagem se mostrou hipoecóica (Figura 04a e 04b) e o outro testículo mostrou uma imagem mais “hiperecóica”, porém pela análise da comparação parênquima/mediastino, concluiu-se que o parênquima estaria em sua ecogenicidade normal. Porém, a imagem ecogênica obtida por causa de outros fatores formou imagem mais “hiper”, talvez por causa de perda de resolução axial.

Segundo Lavoipierre (2000) a ecogenicidade de ambos os testículos deve mostrar-se igual, se isso não ocorrer sugere-se patologia. Alguns autores como Jucá et al (2009) observaram diferença ecogênica entre testículo direito e esquerdo de alguns animais do trabalho por eles realizado, porém como afirma Lavoipierre (2000), já que ocorreu diferença na ecogenicidade de ambos os testículos de um animal, necessariamente deveria ocorrer o relato de alguma patologia, porém não é o que ocorre, mostrando ainda que a produção espermática entre os grupos não houve diferença estatística significativa, mostrando mais uma vez não haver coerência em dividir a ecogenicidade em hipoecóica de alta ou baixa intensidade.

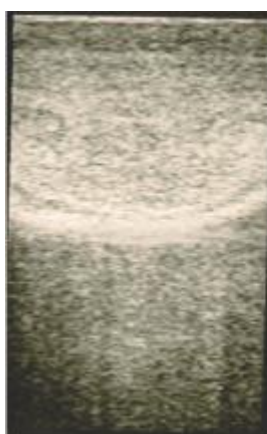

Figura 04a

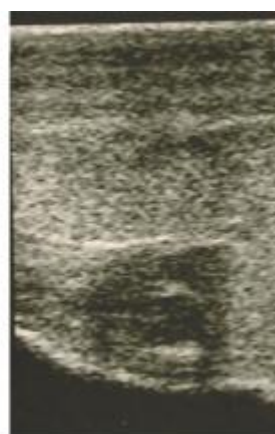

Figura 04b

Figura 04a e 04b. Parênquima testicular de um mesmo animal. Diferença ecogênica em imagens diferentes. Observa-se na Figura 03b um parênquima mais hipoecóico devido perda de resolução axial.

A microlitíase testicular é uma condição rara no ser humano, não tendo uma etiologia certa, podendo ser também pós-inflamatória, geralmente encontrada por acaso nos exames de ultrassom podendo ser encontrada uni ou bilateral, difuso ou focal (HOWLETT et al, 2000, DEROGEE et al, 2001), sendo classificada, de acordo com o grau de calcificação, em leve, moderado ou severo (SARTORI et al, 2002). No presente estudo, a ocorrência de microlitíase testicular foi baixa (10%), sendo observado somente no grupo G2 e G3, mostrando-se como pontos hiperecóticos no parênquima testicular sem sombra acústica (HOWLETT et al,2000; RODRÍGUEZ et al, 2006), de forma focal unilateral no G2 no testículo esquerdo (Figura 05) e G3 focal bilateral (Figura 05a e 05b).

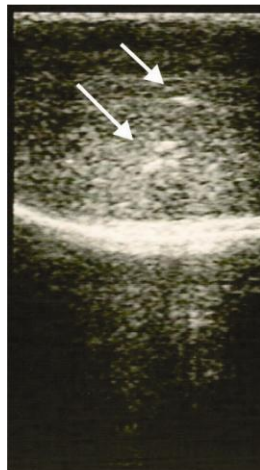

Figura 05

Figura 05. Microlitíase Testicular. Animal do G2 com microlitíase testicular (setas) focal de forma leve, apresentando-se como pontos hiperecóticos sem sombra acústica.

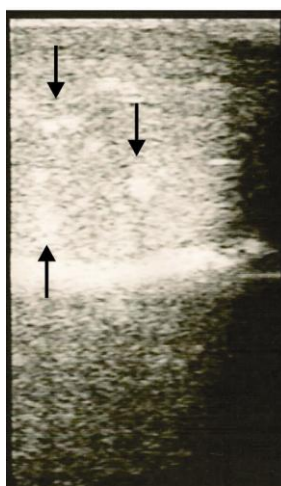


Figura 06a

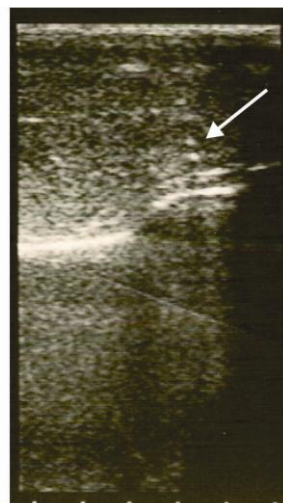


Figura06b

Figura 06a e 06b. Microlitíase testicular. Animais do G3 com microlitíase testicular (setas) focal de forma leve, apresentando-se como pontos hiperecóticos sem sombra acústica.

## 6 CONSIDERAÇÕES FINAIS

Com este trabalho podemos concluir que o parênquima testicular caprino de indivíduos criados em clima tropical, de animais com testículos sem patogenias, é hipoecóico em relação ao MT, mostrando parênquima com ecogenicidade homogênea, apresentando “dois lobos”, separados por uma linha hiperecóica (MT). Comparando-se o padrão ecogênico encontrado nos caprinos estudados com as demais espécies, podemos observar que o padrão ecogênico dos testículos permanece igual em todas as espécies relatadas, ou seja, hipoecóico.

O MT também foi observado, mais especificamente nos cortes sagitais, mostrando-se como uma linha hiperecóica, contínua bem definida em todos os animais estudados, conforme padrão ecogênico estabelecido nas demais espécies. Pela característica anatômica do MT esperava-se obter uma

imagem hiperecólica a qual serviria de apoio na determinação da ecogenicidade do parênquima testicular. Podemos sugerir que as futuras imagens obtidas em exames ultrassonográficos dos testículos de caprinos possam ser avaliadas com mais precisão tomando por base a comparação com o MT, onde uma fraca evidência do mesmo poderá sugerir um parênquima hiperecólico.

Analisando o parênquima testicular entre os grupos, não se observou, através da análise do programa Image J®, diferença significativa ( $p < 0,05$ ) entre a ecogenicidade dos grupos estudados, mostrando que a ecogenicidade do parênquima testicular é a mesma em todas as faixas etárias, assim como em animais em fase reprodutiva ou não, como também não é influenciado pelo tamanho testicular, mostrando que este tipo de análise não se torna eficaz na avaliação de produção espermática, idade, ou fase reprodutiva.

A avaliação ultrassonográfica mostrou-se muito eficaz no exame andrológico de caprinos na questão qualitativa dos órgãos, sendo assim mais um instrumento na escolha de reprodutores sadios. O transdutor linear de frequência de 7,5 Mhz mostrou-se eficaz para a análise do parênquima testicular, podendo ser uma importante ferramenta na identificação de patologias que na palpação não são perceptíveis.

Neste estudo não foram observados animais com patologias graves que pudessem condenar a atividade reprodutiva dos indivíduos, porém foi observado alguns casos de microlitíase testicular, os quais não foram detectados no exame físico através da palpação, mostrando ser o exame ultrassonográfico, mais uma vez, muito eficiente na avaliação testicular. Os animais acometidos de microlitíase testicular, não tiveram seus parâmetros seminais alterados por se tratar de um caso leve e focal da patologia. Infelizmente não se pôde avaliar como se apresenta o parênquima testicular em casos de patologias mais severas pela falta de oportunidade de encontrá-las, ficando, portanto essa avaliação para trabalhos posteriores.

Com a grande evolução da tecnologia, a avaliação ultrassonográfica na medicina veterinária hoje é uma realidade cada vez mais comum, o que torna a avaliação andrológica de reprodutores caprinos mais eficiente e confiável, pois trata-se de uma avaliação qualitativa do parênquima o qual nem sempre pode ser avaliado de forma completa usando parâmetros espermáticos. Podemos identificar patologias em sua fase inicial, onde poderemos tomar decisões mais rápidas e precisas nos tratamentos clínicos, escolhas ou descartes de reprodutores.

## 7 REFERÊNCIAS BIBLIOGRÁFICAS

ABDEL-RAZEKA, K. H.; ALI, A. Development Changes of Bull (*Bos taurus*) Genitalia as Evaluated by Caliper and Ultrasonography. **Reproduction in Domestic Animals**, v. 40, n. 1, p. 23 – 27, 2005.

AGUMBAH, G. J. O.; ODIANO, G. O.; TYREL, D.; OGAA, J. S. Ultrasonography to diagnose testicular lesions in infertile Angora buck. **Irish Vet. J.** v. 48, p. 416 – 418, 1995.

AHMAD, N.; NOAKES, D. E.; SUBANDRIO, A. L.; B-Mode real time ultrasonographic imaging of the testis and epididymis of sheep and goats. **Vet. Rec.**, v. 128, p. 491 – 496, 1991.

AHMAD, N.; NOKAES, D. E. A clinical and ultrasonographic study of induced testicular and epididymal lesions in goats and a ram. **Animal Reproduction Science**, v. 39, p. 35 – 48, 1995.

ALMEIDA, M. M.; CARVALHO, M. A. M.; MACHADO JÚNIOR, A. A. N.; RIGHI, D. A.; XAVIER, F. G.; CONDE JÚNIOR, A. M.; BOMBONATO, P. P. Efeito do grau de bipartição escrotal sobre a vascularização arterial do escroto de caprinos nativos do Estado do Piauí. **Braz. Jour. Vet. Res. Ani. Sci.**, v. 45, n.3, p. 167 – 173, 2008.

ALMEIDA, M. M.; MACHADO JÚNIOR, A. A. N.; AMBRÓSIO, C. E.; MENEZES, D. J. A.; RIGHI, D. A.; NASCIMENTO, I. M. R.; CARVALHO, M. A. M. Influência do grau de bipartição escrotal sobre parâmetros reprodutivos de caprinos. **Pesq. Vet. Bras.**, v. 30, n. 4, p. 345 – 350, 2010.



AMORIM, A. K. G. A. Ultrassonografia dos testículos e epidídimos de carneiros jovens na fase Peri-puberal. 2010. 90 f. **Dissertação** (Mestrado em Ciência Veterinária). Universidade Federal Rural de Pernambuco, Recife, 2010.

BAILEY, T. L.; MONKE, D.; HUDSON, R. S.; WOLFE, D. F.; CARSON, R. L.; RIDDELL, M. G. Testicular shape and its relationship to sperm production in mature Holstein bulls. **Theriogenology**, v. 46, n. 5, p. 881 – 887, 1996.

BECK, C.; CHARLES, J. A.; MACLEAN, A. A. Ultrasound appearance of an equine testicular seminoma. **Veterinary Radiology & Ultrasound**, v. 42, n. 4, p. 355 – 357, 2001.

BEDOTTI, D.; CASTRO, A. G. G.; RODRIGUEZ, M. S.; PEINADO, M. Caracterización morfológica y faneróptica de La cabra Colorada Pampeana. **Archivos de Zootecnia**, n. 53, p. 261 – 271, 2004.

BOGLIOLO FILHO, G. **Bogliolo Patologia**. 6 ed. Rio de Janeiro: Guanabara Koogan, 2000.

BOHÓRQUES MAHECHA, G. A.; GODINHO, H. P. Irrigação arterial do escroto de zebu (*Bosindicus*). **Arquivo Brasileiro de Medicina Veterinária e Zootecnia**, v. 44, n. 2, p. 121 – 127, 1992.

BOUTTONET, J. P. Perspectives of the sheep meat world market on future production systems and trends. **Small Ruminant Research**, v. 34, n. 3, p. 189 – 195, 1999.

CARDILLI, D. J.; TONIOLO, G. H.; PASTORE, A. A.; CANOLA, J. C.; MERCADANTE M. E. Z. Alterações do padrão ultrassonográfico do parênquima testicular em bovinos jovens da raça Nelore. **Acta Scientiae Veterinariae**, v.37, n. 4, p. 367 – 370, 2009.

CARNEIRO, G. F. Biotecnologia da reprodução na espécie caprina: perspectivas atuais. **Rev. Bras. Reprod. Anim.**, v. 31, n. 2, p. 268 – 273, 2007.

CARVALHO, C.F. **Ultra-sonografia em pequenos animais**. São Paulo: Roca, 2004. 365p.

CBRA. Colégio Brasileiro de Reprodução Animal. **Manual para exame andrológico e avaliação de sêmen animal**. 2 ed. Belo Horizonte: CBRA, 1998. 49p.

CHEMES, H. E. Infancy is not a quiescent period of testicular development. **International Journal of Andrology**, v. 24, n. 1, p. 2 – 7, 2001.

CHEMINEAU, P. Sexual behaviour and gonadal activity during the year in the tropical Creole meat goat. II. Male mating behaviour, testis diameter, ejaculate characteristics and fertility. **Reproduction, Nutrition and Development**, v. 26, n. 2A, p. 453 – 460, 1986.

CLARK, S. G.; SCHAEFFER, D. J.; ALTHOUSE, G. C. B-Mode ultrasonographic evaluation of paired testicular diameter of mature boar in relation to average total sperm numbers. **Theriogenology**, v. 60, p. 1011 – 1023, 2003.

CLARK, S. G., ALTHOUSE, G. C. B-mode ultrasonographic examination of the accessory sex glands of boars. **Theriogenology**, v. 57, p. 2003 – 2013, 2002.

COELHO, L. A.; SASA, A.; NADER, C. E.; CELEGUINI, E. C. C. Características do ejaculado de caprinos sob estresse calórico em câmara bioclimática. **Arq. Bras. Med. Vet. Zoot.**, v. 58, n. 4, p. 544 – 549, 2006.

COTRAN, R. S., KUMAR, V., COLLINS, T. **Patologia Estrutural e Funcional - Robbins**. 6 ed. Rio de Janeiro: Guanabara Koogan, 2000.

COTTER, M.; LAMPERT, I. A.; SALM, R. Epidermoid cysts of the testicle. **Clin. Oncol.**, v. 10, p. 149 – 154, 1984.

CROSS, J. J. L.; BERMAN, L. H.; ELLIOTT, P. G.; IRVING, S. Scrotal trauma: A cause of testicular atrophy. **Clin. Radiol. North Am.**, v. 54, p. 317 – 320, 1999.

CRUZ, J. R. DE; FREITAS, V. J. DE F. A ultra-sonografia em tempo real na reprodução de caprinos. **Ciência Animal**, v. 11, n. 1, p. 45 – 53, 2001.

DEROGEE, M.; BEVERS, R. F.; PRINS, H. J.; JONGES, T. G.; ELBERS, F. H.; BOON, T. A. Testicular microlithiasis, a premalignant condition: prevalence, histopathologic findings, and relation to testicular tumor. **Urology**, v.57, n. 6, p. 1133 – 1137, 2001.

DIAMOND, D. A.; PALTIEL, H. J.; DiCANZIO, J.; ZURAKOWSKI, D.; BAUER, S. B.; ATALA, A.; EPHRAIM, P. L.; GRANT, R.; RETIK, A. B. Comparative assessment of pediatric testicular volume: Orchidometer versus ultrasound. **J. Urol.**, v. 164, p. 111 – 1114, 2000.

DIAS, F. da C. Uso do software Image J para análise quantitativa de imagens de microestruturas de materiais. 2008. 145p. **Dissertação** (Mestrado em Engenharia e Tecnologia Espaciais/Ciência e Tecnologia de Materiais e Sensores) – Instituto Nacional de Pesquisas Espaciais, São José dos Campos, 2008.

DOGRA, V.S.; GOTTLIEB, R.H.; OKA, M.; et al. Sonography of the scrotum. **Radiology**, v. 227, p. 18 – 36, 2003.

DÝRMUNDSSON, O. R. Puberty and early reproductive performance in sheep. II Ram lambs. **Animal Breeding Abstracts**, v. 41, n. 9, p. 419 – 430, 1973.

EILTS, B. E.; PECHMAN, R. D. B-mode ultrasound observations of bull testes during breeding soundness examinations. **Theriogenology**, v. 30, p. 1169 – 1175, 1988.

EISENMENGER, M.; LANG, S.; DONNER, G.; KRATZIK, C.; MARBERGER, M. Epidermoid cysts of the testis: Organ-preserving surgery following diagnosis by ultrasonography. **British Journal of Urology**, v. 72, n. 6, p. 955 – 957, 1993.

EL KADER, O. A. A.; EL NASHAR, A.; EL DEN, K. M. Accuracy of ultrasound diagnosis after blunt scrotal trauma (10 Years Experience). **African Journal of Urology**, v. 16, n. 3, p. 73 – 78, 2010.

**FAO**. Organização das Nações Unidas para Agricultura e Alimentação. Disponível em: <http://kids.fao.org/glipha/>. Acessado em 16/08/2014.

FELD, R.; MIDDLETON, W. D. Recent advances in sonography of the testis and scrotum. **Radiol. Clin. North Am.**, v. 30, n. 5, p. 1033 – 1051, 1992.

FONSECA, J. F. Estratégias para o controle do ciclo estral e superovulação em ovinos e caprinos. *In*: Congresso Brasileiro de Reprodução Animal, 16, 2005, Goiânia, GO. **Anais...** Belo Horizonte, MG: CBRA, 2005. CD-ROM.

FRANDSON, R. D. et al. **Anatomia e fisiologia dos animais domésticos**. 6 ed. Rio de Janeiro: Guanabara Koogan, 2003. 454p.

FURNESS, P. D.; HUSMANN, D. A.; BROCK, J. W.; STEINHARDT, G. F.; BUKOWSKI, T. P.; FREEDMAN, A. L.; SILVER, R. I.; CHENG, E. Y. Multi-institutional study of testicular microlithiasis in childhood: a benign or premalignant condition?. **J. Urol.**, v. 160, p. 1151 - 1154, 1998.

GÁBOR, G.; SASSER, R. G.; KASTELIC, J. P.; MÉZES, M.; FALKAY, G.; BOZÓ, S.; VÖLGYICSIK, J.; BÁRANY, I.; HIDAS, A.; SZÁSZ JR, F.; BOROS,

G. Computer analysis of video and ultrasonographic images for evaluation of bull testes. **Theriogenology**, v. 50, p. 223 – 228, 1998.

GALAL, S. Biodiversity in goats. **Small Ruminant Research**. N. 60, p. 75 – 81, 2005.

GALLART, R. M.; TALLON, J. R.; CAPO, G. M.; TELLADO, M. G.; SÁNCHEZ, M. M.; PIÑEIRO, E. P.; ARGIBAY, I. S.; VELA NIETO, D. Microlitiasis testicular. Significado clínico e implicaciones terapéuticas. **Actas. Urol. Esp.**, v, 24, n. 10, p. 832 - 835, 2000.

GANEM, J. P.; WORKMEN, K. R.; SHABAN, S. F. Testicular microlithiasis is associated with testicular pathology. **Urology**, v. 53, n. 1, p. 209 – 213, 1999.

GAUTIER, A. **La Domestication. Et l'homme crée l'animal...** Paris: Errance, 1990. 277p.

GINTHER, O. J. **Ultrasonic imaging and reproductive events in the mare**. 3 ed. Library of Congress Catalog, 1986. 378p

GOULETSOU, P. G.; AMIRIDIS, G. S.; CRIPPS, P. J.; LAINAS, T.; DELIGIANNIS, K.; SARATSI, P.; FTHENAKIS, G. C. Ultrasonographic appearance of clinically healthy testicles and epididymides of rams. **Theriogenology**, v.59, n. 9, p. 1959 – 1972, 2003.

GREEN, R. W. **Small animal ultrasound**. Philadelphia: Lippincott – Raven. 1996. 377p.

GRIFFIN, P. G.; GINTHER, O. J. Research applications of ultrasonic imaging in reproductive biology. **J. Anim. Sci.**, v. 70, p. 953 – 972, 1992.

GRUMBACH, M. M. A window of opportunity: the diagnosis of gonadotropin deficiency in the male infant. **J. Clin. Endocrinol. Metab.**, v. 90, p. 3122 – 3127, 2005.

HAFEZ, E. S. E.; HAFEZ, B. **Reprodução Animal**. 7 ed. Rio de Janeiro: Manole, 2004.

HARM, B.; FOBBE, F.; LOY, V. Testicular cysts: Differentiation with ultrasound and clinical Findings. **Radiology**, v. 168, p. 19 – 23, 1988.

HATZIMINAOGLOU, Y., BOYAZOGLU, J. The goat in ancient civilisations: from the Fertile Crescent to the Aegean Sea. **Small Ruminant Research**, v. 51, p. 123 – 129, 2004.

HAYES, H. M.; PENDERGRASS, T. W. Canine testicular tumors: epidemiologic features of 410 dogs. **Int. J. Cancer**, v. 18, n. 4, p. 482 – 487, 1976.

HOWLETT, D. C.; MARCHBANK, N. D. P.; SALLOMI, D. F. Ultrasound of the testis. **Clinical Radiology**, v. 55, p. 595 – 601, 2000.

HUAT, K. S. Semen characteristics of crossbred goats (Kambing, Kajang, Jamnapari). **Kajian Veterinar Malaysia**, v. 7, n. 2, p. 63 – 66, 1975.

**IBGE**. Instituto Brasileiro de Geografia e Estatística. Disponível em: [www.ibge.gov.br](http://www.ibge.gov.br). Acessado em: 14/04/2012.

JUCÁ, A. DE F.; MOURA, J. C. DE A.; GUSMÃO, A. L.; BITTENCOURT, T. C.; NASCIMENTO, M. C.; BARBOSA, C. M. P. Avaliação ultrassonográfica dos testículos e das glândulas sexuais anexas de carneiros santa inês. **Ciê. Ani. Bras.**, v.10. n. 2, p. 650 – 659, 2009.

JUMA, G. P., NGIGIA, M., BALTENWECK, I., DRUCKER, A. G. Consumer demand for sheep and goat meat in Kenya. **Small Rum. Rese.**, v. 90, p. 135 – 138, 2010.

KAFI, M.; ORYAN, A.; MORGAN-AZGHADI, N. Pathology of testis and epididymis in native goats in southern Iran. **Comp. Clin. Pathol.**, v. 16, p. 201 – 205, 2007.

KOLB E. **Fisiologia veterinária**. 4 ed. Rio de Janeiro: Guanabara Koogan, 1987. 636p.

KUIJPER, E. A. M.; KOOTEN, J. V.; VERBEKE, J. I. M. L.; ROOIJEN, M. V.; LAMBALK, C. B. Ultrasonographically measured testicular volumes in 0 – to 6 – year – old boys. **Human Reproduction**, v. 23, n. 4, p. 792 – 796, 2008.

LAVOPIERRE, A. M. Ultrasound of the Prostate and Testicles. **World J. Surg.**, v. 24, n. 2, p. 198 – 207, 2000.

MACHADO JÚNIOR, A. A. N.; MIGLINO, M. A.; MENEZES, D. J. A.; ASSIS NETO, A. C.; LEISER, R., SILVA, R. A. B.; CARVALHO, M. A. M. Influence of the bipartite scrotum on the testicular and scrotal temperatures in goats. **Pesq. Vet. Bras**, v. 29, n. 10, p. 797 – 802, 2009.

MAIA, M.; VIEIRA, R. J. Comportamento sexual do caprino. II. Aspectos quantitativos do sêmen no período pós-puberal. **Rev. Bras. Repto. Animal**, v. 16, n. 1/2, p. 23 – 32, 1992.

MALVICA, R. Epidermoid cyst of the testicle: an unusual sonographic Finding. **AJR**, v. 160, p. 1047 – 1048, 1993.

**MAPA.** Ministério da Agricultura, Pecuária e Abastecimento. Disponível em: <http://www.agricultura.gov.br/animal/especies/caprinos-e-ovinos>. Acessado em: 14/07/2014.

MARQUES F. O.; VIEIRA NETO, H. **Processamento digital de imagens**. Rio de Janeiro. Brassport, 1999.

MARTINS, J. A. M. Avaliação da biometria testicular, epididimal e das glândulas sexuais acessórias e correlação entre características biométricas e histológicas em carneiros deslanados sem padrão racial definido (SPRD). 2006. 51p. **Dissertação** (Mestrado em Zootecnia). Universidade Federal do Ceará, Fortaleza, 2006.

MIGNON-GRASTEAU, S.; BOISSY, A.; BOUIX, J.; FAURE, J.-M.; FISHER, A. D.; HINCH, G. N.; JENSEN, P.; LE NEINDRE, P.; MORMEDE, P.; PRUNET, P.; VANDEPUTTE, M.; BEAUMONT, C. Genetics of adaptation and domestication in livestock. **Livest. Prod. Sci.**, V. 93, P. 3 – 14, 2005.

MILLER, F. N. A. C.; SIDHU, P. S. Does testicular microlithiasis matter? A review. **Clinical Radiology**, v. 57, p. 883 – 890, 2002.

MIRANDA-DE LA LAMA, G. C., RIVERO, L., CHACON, G., GARCIA-BELENGUER, S., VILLARROEL, M., MARIA, G. A. Effect of the pre-slaughter logistic chain on some indicators of welfare in lambs. **Livestock Science**, n. 128, p. 52 – 59, 2010.

MISHAIL, A.; ROSEVEAR, H. M.; SHEYNKIN, Y.; WALD, M. Unusual scrotal pathology: an overview. **Nature Reviews Urology**, v. 6. n. 9, p. 491, 2009.

NASCIMENTO, A. L.; CARVALHO, P. H. A.; RABELO, G. F.; FILHO, J. B. B.; JÚNIOR, R. A. B.; ALBUQUERQUE, F. T.; RIBEIRO, L. C. Utilização do laser (BIOSPECKLE) para a avaliação de ejaculados in natura de reprodutores



ovinos. In: XIII Congresso dos Pós-Graduandos da UFLA, 2004, Lavras. **Anais...** Lavras, p. 7 – 12, 2004.

NOTTER, D. R.; LUCAS, J. R.; McCLAUGHERTY, F. S. Accuracy of estimation of testis weight from in situ testis measures in ram lambs. **Theriogenology**, v.15, p. 227 – 234, 1981.

NUNES, A. S.; CAVALCANTE FILHO, M. F.; MACHADO JÚNIOR, A. A. N.; SILVA, A. L. A.; CONDE JÚNIOR, A. M.; SOUZA, J. A. T.; CARVALHO, M. A. M. Descrição histológica do escroto de caprinos nativos do Estado do Piauí, segundo o grau de bipartição escrotal. **Ciência Rural**, v. 40, n. 8, p. 1808 – 1813, 2010.

OYEN, R. H. Scrotal ultrasound. **Eur. Radiol.**, v. 12, n. 1, p. 19 – 34, 2002.

PINHEIRO, R. S. B.; JORGE, A. M.; FRANCISCO, C. de L.; ANDRADE, E. N. Composição química e rendimento da carne ovina in natura e assada. **Ciênc. Tecnol. Aliment.**, v. 28, p. 154 – 157, 2008.

RAVICHANDRAN, S.; SMITH, R.; CORNFORD, P. A.; et al. Surveillance of testicular microlithiasis? Results of an UK based national questionnaire survey. **BMC Urol.**, p. 6-8, 2006.

REECE, W. O. **Dukes/Fisiologia dos animais domésticos**. 12 ed. Rio de Janeiro: Guanabara Koogan, 2007. 942p.

REGASSA, F.; TEREFE, F.; BEKANA, M. Abnormalities of the testes and epididymis in bucks and rams slaughtered at Debre Zeit Abattoir, Ethiopia. **Trop. Anim. Health Prod.**, v. 35, p. 541 – 549, 2003.

REY, R. Regulation of spermatogenesis. **Endocr. Dev.**, v. 5, p. 38 – 55, 2003.

RIBEIRO, A. C.; RIBEIRO, S. D. A. Specialty products made from goat Milk. **Small Ruminant Research**, v.89, p. 225 – 233, 2010.

RIBEIRO, S. D. A. **Caprinocultura: Criação racional de caprinos**. São Paulo: Nobel. 1997.

RIVA, J.; RIZZI, R.; MARELLI, S.; CAVALCHINI, L. G. Body measurement in bergamasca sheep. **Small Ruminant Research**, n.55, p. 221 – 227, 2004.

ROCA, J.; MARTINEZ, E.; VAZQUEZ, J.M.; COY, P. Characteristics and seasonal variations in the semen of Murciano–Granadina goats in the Mediterranean area. **Animal Reproduction Science**, v. 29, n. 3/4, p. 255 – 262, 1992.

RODRIGUEZ, R. R. P.; DEHESA, T. M.; ZUCCARINO, A. L.; MAYAYO, E. S.; FÚNEZ, F. A.; NOVAS, R. G. Ecografía Testicular. **Archivos Españoles de Urología**, v. 59, n. 4, p. 441 – 454, 2006.

SALHABA, S. A.; ZARKAWI, M.; WARDEHC, M. F.; AL-MASRIB, M. R.; KASSEM, R. Development of testicular dimensions and size, and their relationship to age, body weight and parental size in growing Awassi ram lambs. **Small Ruminant Research**, v. 40, p. 187 – 191, 2001.

SANTANA, A. F. de; COSTA, G. B.; FONSECA, L. S. Avaliação da circunferência escrotal como critério de seleção de machos jovens da raça Santa Inês. **Rev. Bras. Saúde Prod. An.**, v. 1, p. 27 – 30, 2001.

SANTOS, A. D. F.; TORRES, C. A. A.; FONSECA, J. F.; BORGES, A. M.; COSTA, E. P.; GUIMARÃES, J. D.; ROVAY, H. Parâmetros reprodutivos de bodes submetidos ao manejo de fotoperíodo artificial. **Revista Brasileira de Zootecnia**, v. 35, n. 5, p.1926 – 1933, 2006.

SARTORI, R.; PRESTES, N. C.; CANAVESSI, A. M. O.; KEMPINAS, W. G.; ROSA, G. J. M. Avaliações ultra-sonográfica, macroscópica e histológica da biopsia testicular em ovinos. **Arq. Bras. Med. Vet. Zoot.**, v.54, n.3, p.1-12, 2002.

SHARPE, R. M.; MCKINNELL, C.; KIVLIN, C.; FISHER, J. S. Proliferation and functional maturation of Sertoli cells, and their relevance to disorders of testis function in adulthood. **Reproduction**, v. 125, p. 769 – 784, 2003.

SHARPE, R. M. Perinatal determinants of adult testis size and function. **J. Clin. Endocrinol. Metab.**, v. 91, p. 2503 – 2505, 2006.

SHIRAISHI, K; TAKIHARA, H; KAMIRYO, Y; NAITO, K. Usefulness and limitation of punched – out orchidometer in testicular volume measurement. **Asian J. Androl.**, v. 7, p. 77 – 80, 2005.

SÖDERQUIST, L.; HULTÉN, L. Normal values for the scrotal circumference in rams of gotlandic breed. **Reproduction in Domestic Animals**, v. 41, p. 61 – 62, 2006.

SOUZA, G. N.; MOREIRA, E. C.; RISTOW, P.; FRÁGUAS, S.; LILENBAUM, W. Formas de exploração do rebanho caprino no Estado do Rio de Janeiro, 1998/2000. **Arq. Bras. Med. Vet. Zootec.**, v.54, n.2, 2002.

SOUZA, C. E. A.; MOURA, A. A. A.; ARAUJO, A. A.; LIMA, A. C. B. DE. Estudo das interações entre o desenvolvimento gonadal, produção espermática, concentrações de testosterona e aspectos ligados à puberdade em carneiros Santa Inês ao longo do primeiro ano de vida. **Revista Brasileira de Reprodução Animal**, v. 27, p. 199 – 201, 2003.

STRAUSS, S.; GOTTLIEB, P.; KESSLER, A.; GRAIF, M.; HEYMAN, Z.; MANOR, H. Non-neoplastic intratesticular lesions mimicking tumour on ultrasound. **Eur. Radiol.**, v. 10, n. 10, p. 1628 – 1635, 2000.

TAVERNE, M. A. M.; WILLEMSE, A. H. **Diagnostic ultrasound and animal reproduction**. Dordrecht: Kluwer Academic Publishers. 123 p. 1989.

TORRES, G. C. V.; **Bases para o estudo da zootecnia**. Editora e Gráfica Universitária. UFBA/UFPEL, 1990. 463p.

UNANIAN, M. M.; SILVA, A. E. D. F.; MCMANUS, C.; CARDOSO, E. P. Características Biométricas Testiculares para Avaliação de Touros Zebuínos da Raça Nelore. **Revista Brasileira de Zootecnia**, v. 29, n. 1, p. 136 – 144, 2000.  
VALVERDE, C. E. T. C. **250 maneiras de preparar rações balanceadas para caprinos**. Viçosa: Aprenda Fácil. 1999. 110p.

VIEIRA, R. J.; CARDOSO, F. T. S.; AZEVEDO, L. M. DE; CUNHA, L. A. L. DA; SALVIANO, M. B. Influência da morfologia escrotal e da época do ano na qualidade do sêmen de caprinos criados no Estado do Piauí. **Revista Brasileira de Ciências Agrárias**, v. 3, n. 4, p. 376 – 380, 2008.

VILAR FILHO, A. C.; BIRGEL, E. H.; BARNABÉ, V. H.; VISINTIN, J. A.; BARNABÉ, R. C. Características testiculares e seminais de caprinos na região semi-árida do Estado da Paraíba. I. Características testiculares. **Revista Brasileira de Reprodução Animal**, v. 17, n. 1/2, p. 17 – 22, 1993a.

VILAR FILHO, A. C.; BIRGEL, E. H.; BARNABÉ, V. H.; VISINTIN, J. A.; BARNABÉ, R. C. Características testiculares e seminais de caprinos na região semi-árida do estado da Paraíba. II. Características seminais. **Revista Brasileira de Reprodução Animal**, v. 17, n. 1/2, p. 23 – 32, 1993b.

WOODWARD, P. F.; SCHWAB, C. M.; SESTERHENN, I. A. From the archives of the AFIP extratesticular scrotal masses: radiologic-pathologic correlation. **Radiographics**, v. 23, p. 215 – 240, 2003.

WOODWARD, P. J.; SOHAEY, R.; O'DONOGHUE, M. J.; et al. From the archives of the AFIP: tumors and tumorlike lesions of the testis: radiologic-pathologic correlation. **Radiographics**, v. 22, p. 189 – 216, 2002.

WROBEL, K. H.; REICHOLD, J.; SCHIMMEL, M. Quantitative morphology of the ovine seminiferous epithelium. **Annals of Anatomy**, v. 177, p. 19 – 32. 1992.

ZEDER, M.; HESSE, B. The initial domestication of goats (*Capra hircus*) in the Zagros mountains 10.000 years ago. **Science**, v. 287, n. 5461, p. 2254 – 2257, 2000.