



**UNIVERSIDADE
ESTADUAL DO
MARANHÃO**

**CENTRO DE CIÊNCIAS AGRÁRIAS
CURSO DE MESTRADO EM CIÊNCIA ANIMAL**

CAMILA SILVA DE MORAIS

**NEOPLASIAS MAMÁRIAS EM CADELAS: ESTUDO DOS FATORES
CLÍNICO-PATOLÓGICOS E IDENTIFICAÇÃO DE ANORMALIDADES
HEMATOLÓGICAS E BIOQUÍMICAS**

SÃO LUÍS

2016



**UNIVERSIDADE
ESTADUAL DO
MARANHÃO**

**CENTRO DE CIÊNCIAS AGRÁRIAS
CURSO DE MESTRADO EM CIÊNCIA ANIMAL**

DISSERTAÇÃO DE MESTRADO

**NEOPLASIAS MAMÁRIAS EM CADELAS: ESTUDO DOS FATORES
CLÍNICO-PATOLÓGICOS E IDENTIFICAÇÃO DE ANORMALIDADES
HEMATOLÓGICAS E BIOQUÍMICAS**

Pós-graduanda: Camila Silva de Morais

SÃO LUÍS

2016



**UNIVERSIDADE
ESTADUAL DO
MARANHÃO**

**CENTRO DE CIÊNCIAS AGRÁRIAS
CURSO DE MESTRADO EM CIÊNCIA ANIMAL**

**NEOPLASIAS MAMÁRIAS EM CADELAS: ESTUDO DOS FATORES
CLÍNICO-PATOLÓGICOS E IDENTIFICAÇÃO DE ANORMALIDADES
HEMATOLÓGICAS E BIOQUÍMICAS**

Dissertação apresentada ao Programa de Pós-Graduação em Ciência Animal da Universidade Estadual do Maranhão como parte dos requisitos para a obtenção do título de mestre.

Área de concentração: Medicina veterinária Preventiva

Orientador: Prof. Dr. Ferdinan de Almeida Melo

Co-orientadora: Prof. Dra. Maria Cristiane Pestana Chaves Miranda

SÃO LUÍS

2016

Morais, Camila Silva de.

Neoplasias mamárias em cadelas: estudo dos fatores clínico-patológicos e identificação de anormalidades hematológicas e bioquímicas / Camila Silva de Moraes.– São Luís, 2016.

67 f

Dissertação (Mestrado) – Curso de Ciência Animal, Universidade Estadual do Maranhão, 2016.

Orientador: Prof. Dr. Ferdinan de Almeida Melo.

1. Cadelas. 2. Neoplasias mamárias. 3. Síndrome paraneoplásica.
I.Título

CDU: 636.7:616-006



**UNIVERSIDADE
ESTADUAL DO
MARANHÃO**

**CENTRO DE CIÊNCIAS AGRÁRIAS
CURSO DE MESTRADO EM CIÊNCIA ANIMAL**

CAMILA SIVA DE MORAIS

**NEOPLASIAS MAMÁRIAS EM CADELAS: ESTUDO DOS FATORES
CLÍNICO-PATOLÓGICOS E IDENTIFICAÇÃO DE ANORMALIDADES
HEMATOLÓGICAS E BIOQUÍMICAS**

**Dissertação apresentada ao Programa de Pós-
Graduação em Ciência Animal da Universidade
Estadual do Maranhão como parte dos requisitos
para a obtenção do título de mestre.**

Aprovada em: ___/___/___

Prof. Dr. Ferdinan de Almeida Melo (Presidente)

Prof.^a. Dr.^a. Ana Lúcia Abreu Silva (1º Membro)

Prof. Dr. José Gomes Pereira Andrade (2º Membro)

SÃO LUÍS

2016

“Alguns homens vêem as coisas como são, e dizem ‘por quê?’
Eu sonho com as coisas que nunca foram e digo ‘por que não?’”

Geroge Bernard Shaw

AGRADECIMENTOS

Agradeço à **Deus**, em primeiro lugar, por tudo que tem feito em minha vida, por me permitires chegar até aqui, me amparar nos momentos de dificuldade e me mostrar o caminhos nas horas incertas;

Aos meus maravilhosos pais Alcindo Barros e Regina Moraes por terem me dado a vida. Pelo amor, carinho e exemplo de vida. Sem eles não teria conseguido nada. Ao meu irmão Diogo Moraes pelo companheirismo, carinho e força nos momentos difíceis. Vocês foram imprescindíveis para a superação de todos os obstáculos;

Ao meu amado Vicente Ferrer por ser muito especial para mim e pelo amor, paciência e companheirismo no decorrer desses dois anos, me ajudando arduamente desde o desenvolvimento até a finalização de todo o processo do mestrado;

Ao meu orientador Ferdinan Melo por ter acreditado no meu trabalho, pelo apoio, incentivo e principalmente pela compreensão;

À profa. Cristiane Pestana, sem palavras para agradecer tamanho apoio, sempre me ajudando, incentivando e tentando achar respostas. Muito obrigada!

Ao Programa de Pós-Graduação em Ciência Animal da Universidade Estadual do Maranhão, pela oportunidade oferecida para a realização do curso de Mestrado;

Ao Hospital Veterinário, por deixar sempre as portas abertas para receber alunos da pós-graduação, sem restrições, sempre oferecendo o melhor;

Aos amigos do hospital veterinário, Karoline Moraes, Dglan Firmino, Dr. Arão, Gilvania, que contribuíram de forma significativa para o desenvolvimento do nosso projeto, obrigada por permitirem que eu pudesse contar com vocês;

À Profa. Rachel Melo, grande amiga e colaboradora direta na execução da parte escrita do trabalho. Obrigada pelos auxílios e pela disposição;

Aos meus amigos que estão sempre comigo e que contribuíram de forma indireta, me aconselhando, compreendendo a relativa distância, para que houvesse maior dedicação em finalizar este trabalho;

Aos proprietários das cadelas, que se dispuseram a dedicar parte de seu tempo respondendo questionários e dando-me informações pessoais, em prol da ciência;

Aos animais, que são o nosso maior estímulo, por serem tão especiais é que damos tudo de nós para que tenham uma vida melhor!

À CAPES, FAPEMA e UEMA que tornaram este trabalho exequível;

A todos que de alguma forma contribuíram para a realização deste trabalho...

Minha sincera gratidão!

RESUMO

Tumores mamários caninos são muito comuns em cadelas adultas a idosas; no entanto são poucos os trabalhos que estudam as variáveis clínico-patológicas e laboratoriais nesta doença. O presente trabalho teve por objetivo o estudo clínico e patológico dos tumores mamários em cadelas, assim como identificar as anormalidades hematológicas e bioquímicas relacionadas à síndrome paraneoplásica (SPN). O estudo ocorreu no Hospital Veterinário “Francisco Uchôa Lopes”, onde foram coletados dados e amostras de tumores em cadelas com suspeita de neoplasias mamárias. Após os resultados do exame histopatológico 51 cadelas foram confirmadas com lesões malignas ou benignas das glândulas mamárias, das quais 42 (72,41%) se referiam a lesões malignas, sendo a origem histológica mista maior representada pelos carcinomas em tumor misto, seguido dos tumores epiteliais com maior representação pelos carcinomas tubulares. Apenas 9 (15,52%) cadelas apresentaram tumores benignos com frequência mais expressiva para os tumores misto benigno (5/8,62%) e fibroadenomas (3/5,20%). A média de idade observada foi 10,3 anos caracterizando animais de idade média a idosos. Observou-se os cães da raça Poodle (27,45%), SRD (33,33%) e Pastor alemão (9,80%) como as raças mais frequentes quanto ao pequeno, médio e grande porte, respectivamente. Quanto à alimentação a maioria fazia uso de ração e comida caseira (66,7%). As cadelas não castradas apresentaram-se em quantidade elevada (72,54%), porém poucas fizeram uso de anticoncepcional (5,9%), todavia para as duas variáveis os tumores apresentaram-se malignos em sua maioria. Quanto aos parâmetros laboratoriais verificou-se anemia considerável, albumina com valores diminuídos principalmente nos estádios mais avançados da doença e uma tendência no aumento dos valores do cálcio quando avaliada a progressão da doença. Os resultados mostram um aumento da frequência de lesões malignas em cadelas portadoras de tumores mamários, sugerindo sempre a necessidade do estadiamento desses animais e acompanhamento das alterações laboratoriais potenciais indicativas de síndrome paraneoplásica, assim, contribuindo para a percepção de progressão da doença.

Palavras-chave: Neoplasias mamárias. Síndrome paraneoplásica. Cadelas.

ABSTRACT

Canine mammary tumours are very common in the adult and elderly female dogs. Nevertheless, few are the studies evaluating the clinicopathological and laboratory variables in this disease. The aim of this study was to evaluate such variables in canine mammary tumors in addition to identifying hematological and biochemical changes related to the paraneoplastic syndrome (SPN) in female dogs. Thus, 58 female dogs data were obtained with suspected breast tumors treated at the Veterinary Hospital "Francisco Uchôa Lopes" to clinicopathological assessment beyond the obtaining the same tumor samples for histopathological examination. Histopathological analysis confirmed 51 female dogs with malignant and benign lesions of mammary glands, of which 42 (72.41%) were referring to malignant mammary lesions, and the mixed histological origin most represented by carcinomas in mixed tumors, followed by epithelial tumors more represented by tubular carcinomas. Only 9 (15.52%) female dogs had benign tumors, with significant frequency to the benign mixed tumors (5 / 8.62%) and fibroadenomas (3 / 5.20%). It was observed also that the mean age was 10.3 years featuring animals middle age to seniors. In continuity, been found that the most frequent breeds were the Poodle (27.45%), SRD (33.33%) and German Shepherd (9.80%) and that these were using ration-based ration and homemade food (66.7%). Still, not castrated female dogs showed in large amount (72.54%) and few had used contraceptive (5.9%), was majority presence in both of malignant lesions. In addition, the female dogs presented significant anemia, hypoalbuminemia and a tendency to elevation of serum calcium levels when assessed disease progression, especially for the later stages. The findings show an increased frequency of malignant lesions in female dogs carriers of mammary tumors by suggesting the need to be accomplished to staging of such animals and follow up of potential laboratory abnormalities indicative of paraneoplastic syndrome, contribute thereby to the perception of disease progression.

Keywords: mammary tumours, paraneoplastic syndrome, female dogs.

LISTA DE TABELAS

- Tabela 1:** Frequência de tumores mamários em cadelas e sua avaliação de interdependência de associação entre os parâmetros clínico-patológicos e malignidade..... Pág. 37
- Tabela 2:** Frequência das raças de fêmeas diagnosticadas com neoplasias mamárias classificadas de acordo com o porte..... Pág. 39
- Tabela 3:** Frequência de tumores mamários malignos e benignos de acordo com sua localização..... Pág. 40
- Tabela 4:** Frequência de tumores mamários benignos e malignos de acordo com o tecido de origem..... Pág. 40
- Tabela 5:** Distribuição dos tipos histológicos de tumores mamários em cadelas de acordo com o tecido de origem..... Pág. 41
- Tabela 6:** Frequência de lesões da glândula mamária e distribuição por estadiamento oncológico em cadelas..... Pág. 44
- Tabela 7:** Alterações hematológicas em fêmeas portadoras de tumor mamário de acordo com o estadiamento..... Pág. 49
- Tabela 8:** Alterações bioquímicas séricas em fêmeas portadoras de tumor mamário de acordo com o estadiamento..... Pág. 50

LISTA DE FIGURAS

Figura 1: Distribuição da idade de fêmeas diagnosticadas com neoplasias mamárias classificadas de acordo com o porte..... Pág. 36

Figura 2: Fotomicrografias representativas de lesões em glândulas mamárias de cadelas coradas com hematoxilina e eosina. A – Carcinoma Micropapilífero (H&E, 40x). Observar proliferação intraluminal de células com alto pleomorfismo nuclear. B – Carcinossarcoma (H&E, 40x). Observar túbulos entremeados a células fusiformes atípicas..... Pág. 44

Figura 3. Fotomicrografias representativas de lesões em glândulas mamárias de cadelas coradas com hematoxilina e eosina. A – Carcinoma em tumor misto (Grau I) (H&E, 20x). Observar arranjos tubulares com leves atipias entremeadas a estroma mioepitelial benigno. B – Carcinoma em tumor misto (Grau II) (H&E, 40x). Observar arranjos tubulares com moderada atipia, entremeadas a ninhos de células mioepiteliais. C – Fibroadenoma (H&E, 5x). Observar arranjo glandular benigno entremeado a estroma mioepitelial hiperplásico. D – Tumor misto benigno (H&E, 10x). Observar arranjo glandular e ductal típico entremeado a estroma mioepitelial benigno..... Pág. 45

Figura 4: Fotomicrografias representativas de lesões em glândulas mamárias de cadelas coradas com hematoxilina e eosina. A e B – Carcinoma tubular (Grau II) (H&E, 20x e 5x). Observar predomínio de arranjos tubulares bem definidos delimitados por células com moderado pleomorfismo. C – Carcinoma papilar (Grau III) (H&E, 20x). Observar predomínio de arranjos papilíferos de células com alto pleomorfismo nuclear. D – Carcinoma sólido (Grau III) (H&E, 40x). Observar arranjos sólidos coesos de células com alto pleomorfismo nuclear..... Pág. 46

LISTA DE QUADROS

Quadro 1. Estádio clínico (TNM) de tumores mamários caninos..... Pág. 23

Quadro 2: Classificação histológica das neoplasias mamárias caninas..... Pág. 27

LISTA DE ABREVIATURA

OH – Ováriohisterectomia

SPN – Síndrome paraneoplásica

CID – Coagulação intravascular disseminada

TNM – Tumor nodes metastasis

DNA – Ácido desoxirribonucleico

CDK – Quinases ciclina – dependentes

BRCA – Breast cancer

OMS – Organização Mundial de Saúde

RP – Receptor de progesterona

CAAF – Citologia aspirativa por agulha fina

ADC – Anemia da doença crônica

AHMA – Anemia hemolítica microangiopática

FA – Fosfatase Alcalina

PTHrP – Proteína relacionada ao hormônio da paratireóide

ALT – Alanino aminotransferase

AST – Aspartato aminotransferase

EDTA – Ácido etilenodiaminotetracético

WHO – world health organization

ANOVA – Análise de variância

SRD – Sem raça definida

H&E – Hematoxilina - eosina

TNF α – Fator de necrose tumoral alfa

IL – Interleucina

PCR – Proteína C reativa

Hp - Haptoglobina

SUMÁRIO

1. INTRODUÇÃO.....	Pág. 14
2. REVISÃO DE LITERATURA.....	Pág. 16
2.1. Revisão anatômica e histológica da glândula mamária canina.....	Pág. 16
2.2 Aspectos clínico-patológicos das neoplasias mamárias caninas.....	Pág. 18
2.3 Diagnóstico.....	Pág. 24
2.4 Síndrome paraneoplásica em tumores mamários caninos.....	Pág. 28
3. OBJETIVOS.....	Pág. 32
3.1 Geral.....	Pág. 32
3.2 Específicos.....	Pág. 32
4. MATERIAL E MÉTODOS.....	Pág. 33
4.1 Animais.....	Pág. 33
4.2 Variáveis epidemiológicas.....	Pág. 33
4.3 Hematologia e Bioquímica.....	Pág. 34
4.4 Estadiamento (TNM).....	Pág. 34
4.5 Avaliação Histopatológica.....	Pág. 34
4.6 Análise Estatística.....	Pág. 35
5. RESULTADOS	Pág. 36
6. DISCUSSÃO.....	Pág. 50
7. CONCLUSÕES.....	Pág. 57
8. REFERÊNCIAS.....	Pág. 58

ANEXOS

1. INTRODUÇÃO

A maior longevidade dos animais de companhia é permitida através de fatores como melhora na nutrição, cuidados na prevenção e avanço no tratamento de doenças, contudo há conseqüente aumento da prevalência de neoplasias. Desta forma os tumores mamários das cadelas têm aumentado consideravelmente e assim assumindo importância clínica e epidemiológica (DE NARDI, et al., 2002).

O tumor mamário é a neoplasia mais encontrada em cadelas e para estas 41 a 53% são malignos, sendo 90% carcinomas (GILBERTSON et al., 1983). Assim, esta enfermidade representa um problema de grande impacto na medicina veterinária (MOE, 2000; SALAS et al., 2015).

Fatores como idade, estímulo hormonal, nutrição, reprodução e meio ambiente tem sido apontados como responsáveis pela progressão e iniciação de tumores tanto em seres humanos como em cães (KHANNA et al., 2006; PAOLONI & KHANNA, 2007; UVA et al., 2009).

O estímulo hormonal é responsável pela alta incidência e desenvolvimento dos nódulos mamários em cadelas não castradas ou quando a ovariectomia (OH) é efetuada após o 2º cio, com conseqüente estímulo mamário excessivo (VAIL, 2007; DE NARDI, 2009). Clinicamente pode-se observar um ou mais tumores palpáveis nas mamas, no primeiro momento sem histórico de alterações sistêmicas como apatia, inapetência, febre e vômito (SORENMO et al., 2011).

Com o decorrer do tempo os tumores mamários podem progredir e desta forma expressar as síndromes paraneoplásicas (SPNs) que são consideradas um grupo heterogêneo de alterações clínicas que ocorrem em sítios distantes dos tumores primários ou de suas metástases. Na medicina veterinária poucos são os relatos a respeito da prevalência e incidência desta síndrome, assim é de grande valia sua investigação e esta se justifica pelo fato que as SPNs podem resultar em uma morbidade superior a do próprio tumor que as origina (BERGMAN, 2013).

Dentre as manifestações clínicas e laboratoriais apresentadas as anormalidades hematológicas como anemia, eritrocitose, leucocitose neutrofílica, trombocitopenias, coagulopatias e coagulação intravascular disseminada (CID) são as mais comuns e devem ser incorporadas na rotina e no diagnóstico. Desequilíbrios bioquímicos também

foram observadas em pacientes oncológicos, tendo como principais a hipercalcemia, hipoglicemia, hipoproteinemia ou hipoalbuminemia e elevação da fosfatase alcalina total e de suas isoenzimas correspondentes (BERGMAN, 2007).

Objetivou-se com este trabalho a percepção da distribuição e frequência com que as neoplasias mamárias acometem cadelas, assim como a identificação das alterações hematológicas e bioquímicas mais frequentes e a associação destas com o estadiamento tumoral, conforme a classificação TNM modificada para os tumores mamários caninos.

2. REVISÃO DE LITERATURA

2.1 Revisão anatômica e histológica da glândula mamária canina

As glândulas mamárias da cadela estão localizadas no ventre, desde a região axilar torácica até a inguinal e se apresentam dispostas em duas cadeias paralelas, constituídas normalmente por cinco pares de mamas (PELETEIRO, 1994). Estas são glândulas sudoríparas modificadas de localização subcutânea (PEREIRA, 2000).

As glândulas são nomeadas de acordo com sua numeração e localização anatômica. Assim, no sentido craniocaudal, o número 1 corresponde às glândulas torácicas craniais (T1), o número 2 às torácicas caudais (T2), o 3 às abdominais craniais (A3), o 4 às abdominais caudais (A4) e o 5 às inguinais (I). Cerca de 50% das cadelas não possui uma das glândulas abdominais craniais (TYLER, 2002).

Os linfonodos axilares são responsáveis por realizar a drenagem das mamas torácicas craniais e caudais; já as mamas abdominais craniais são drenadas pelos linfonodos inguinais, axilares ou podem ser drenadas por ambos, enquanto que as mamas abdominais caudais e as mamas inguinais são drenadas somente pelos linfonodos inguinais. A drenagem das glândulas mamárias neoplásicas pode apresentar alterações que possibilitam a ocorrência da disseminação de células tumorais para outros órgãos (PEREIRA, 2000).

A glândula mamária é formada por lóbulos de glândulas túbulo-alveolares compostas, separados entre si por septos de tecido conjuntivo denso e tecido adiposo. A secreção proveniente de cada lóbulo drena para o ducto interlobular e depois para o ducto galactóforo (TYLER, 2002).

Os ductos galactóforos se encontram próximo à abertura do mamilo e dilatam-se para formar os seios galactóforos (JUNQUEIRA & CARNEIRO, 2004). Cada um destes ductos se abre de forma direta e independente no mamilo (PELETEIRO, 1994). Na cadela, cada mamilo está relacionado a um sistema de ductos e glândulas e podem ter até 20 aberturas distintas (TYLER, 2002).

De acordo com o sexo, idade e estado fisiológico a glândula mamária sofre alterações estruturais (JUNQUEIRA & CARNEIRO, 2004). Desta forma, a glândula mamária de uma fêmea antes da puberdade surge como um sistema tubular ramificado rudimentar, ligado aos ductos lactíferos ou galactóforos. Devido à ação dos hormônios,

no momento do primeiro cio, o sistema tubular desenvolve-se. Diferentemente do que ocorre em mulheres, o aumento do número de células adiposas é pequeno, logo o volume externo das glândulas aumenta apenas ligeiramente, sobretudo nas mamas abdominais caudais e inguinais. Nesta fase, pode-se observar o sistema tubular organizado em lobos e estes em lóbulos, estando envolvidos num denso estroma conjuntivo (PELETEIRO, 1994).

No período gestacional, a glândula mamária da cadela encontra-se sob a influência prolongada da progesterona, bem como durante o meta-estro. Este fato deve-se ao aumento da progesterona desde o fim do pro-estro até atingir valores de 30 a 40 ng/ml entre os dias 10 a 25 do ciclo. Estes valores diminuirão progressivamente, atingindo o seu nível basal sensivelmente três meses depois. É necessário salientar a existência de algumas situações frequentes que na cadela provocam aumento de progesterona prolongada, e são elas: a persistência do corpo lúteo que leva a manifestações de pseudo-gestação e a administração de anticoncepcionais à base de progestágenos (PELETEIRO, 1994).

Na fase final da prenhez, onde há desenvolvimento dos alvéolos secretores, constituídos por epitélio cilíndrico simples e células mioepiteliais. Estas são responsáveis pela expulsão do leite no período de secreção, sob influência da ocitocina. No peri-parto o estroma conjuntivo diminui consideravelmente e verifica-se a acumulação de colostro no lúmen dos alvéolos (PELETEIRO, 1994).

Na fase de aleitamento, os ductos e alvéolos estão bastante distendidos e desenvolvidos, porém no fim da lactação a maioria dos alvéolos é reabsorvida e a mama diminui de volume. Os hormônios diretamente envolvidos na lactogênese são a prolactina, a somatomotropina placentária e os glicocorticóides da supra-renal, e indiretamente estão envolvidos os estrógenos, a progesterona e a somatotropina. A ocitocina atua diretamente sobre as células mioepiteliais (PELETEIRO, 1994).

Em carnívoros não existe o equivalente à menopausa como em mulheres, assim a glândula mamária está sob influência hormonal até idades muito avançadas (PELETEIRO, 1994).

2.2 Aspectos clínico-patológicos das neoplasias mamárias caninas

Na rotina da oncologia clínica veterinária as neoplasias da glândula mamária ocorrem comumente em cadelas e mais raramente em felinas, representando cerca de 50% de todas as neoplasias observadas em fêmeas caninas, sendo o tipo histológico carcinoma o de maior ocorrência (HELLMÉN, 2005; HEMANTH et al., 2015).

O tumor de mama constitui um desafio constante para os clínicos, cirurgiões e patologistas, pois é o tipo de neoplasia que apresenta maior diversidade morfológica, surgindo de uma população celular variada que frequentemente se encontra associada ao mesmo tumor, o que dificulta a sua classificação e lhe confere um inesperado comportamento biológico, (PELETEIRO, 1994; ZUCCARI et al., 2001).

Nos últimos anos pesquisadores mostraram grande interesse em estudar os tumores mamários caninos pela estreita relação que estes estabelecem com os tumores de mama da mulher (CASSALI, 2000; LEE et al., 2004; MERLO et al., 2008). Adicionalmente, os animais de estimação desenvolvem tumores cuja apresentação histopatológica e comportamento biológico são similares àqueles que acometem o homem (CALAZANS, 2015).

Assim, as neoplasias de cães e gatos são modelos apropriados e válidos que podem ser utilizados nos estudos da biologia do câncer, já que estes compartilham fatores similares como idade, sexo, fatores nutricionais, meio em que convivem e também pela elevada incidência desta doença na rotina clínica dos animais de companhia, contribuindo também nas investigações sobre a ação de agentes terapêuticos (MERLO et al., 2008; CALAZANS, 2015).

Em cães, alguns autores defendem a não predileção racial para o desenvolvimento de tumores mamários (CASSALI et al., 2001), mas alguns trabalhos apontam as raças Poodle, Daschund, Pointer e Retrievers como mais suscetíveis (MISDORP, 2002; SORENMO, 2003.).

Um estudo retrospectivo realizado na Universidade Federal de Santa Maria envolvendo tumores mamários em cadelas, sendo em sua maioria animais com raça definida, descreveu cinco raças mais prevalentes. O Poodle foi a mais predisposta (23,7%), seguida pelo Cocker Spaniel (11,7%), Teckel (11,6%), Pastor alemão (10,8%) e Pinscher (6,4%) (OLIVEIRA et al., 2010).

Correlacionando a prevalência de neoplasias mamárias e o porte da raça canina, Itoh et al. (2005) revisaram 101 cadelas portadoras de neoplasias mamárias das quais 60 delas eram de raças pequenas com peso inferior a 4Kg; outras eram de raças médias a grandes e tinham peso variando entre 7,5Kg e 30,3Kg. Observaram também que em 25% das cadelas de raças pequenas as neoplasias eram histologicamente malignas, enquanto que nas de raças médias e grandes este percentual atingiu a faixa de 58%.

A idade é um fator influente no desenvolvimento de tumores mamários. Sua frequência aumenta a partir dos seis anos de idade, com rara ocorrência em cães menores de dois anos (MOULTON, 1990). A média de idade para a manifestação do tumor é de 10 a 11 anos com raras ocorrências em cães jovens, menores que quatro anos (LANA et al., 2007). Raramente acomete machos e quando presente a probabilidade de ser maligno é alta (FURIAN et al., 2007).

Philibert et al. (2003) não encontraram diferenças significativas em relação a idade e evolução de neoplasias mamárias malignas em cadelas. Os autores consideram ainda que cadelas com a mesma idade, porém de raças e tamanhos diferentes apresentam fisiologia diversa, o que dificulta a interpretação dos resultados.

O mecanismo da carcinogênese é multifatorial. Esta age estimulando as células normais a se tornarem células cancerígenas na maioria das vezes interferindo na divisão celular (ALMEIDA et al., 2009). Estudos mostram existir uma competição de nutrientes entre as células tumorais e as normais (FERREIRA et al., 2002), pois as primeiras apresentam replicação celular descontrolada e desordenada com menor diferenciação celular e falha na comunicação e adesão entre as células (MORRIS et al., 2007).

São vários os fatores etiológicos das neoplasias mamárias, porém a maioria é hormônio dependente e ocorrem com maior frequência nas fêmeas. Estudos com marcadores hormonais mostram que 50% a 80% dos tumores mamários malignos são de origem epitelial e expressam receptores para estrógenos, sendo que 44% deles são dependentes de estrógeno e progesterona simultaneamente. Em machos a ocorrência dos tumores mamários é diferente. Existem relatos da sua ocorrência, porém em animais que apresentam desordens hormonais. (MISDORP, 2002).

O efeito dos esteróides ovarianos nas cadelas é mediado principalmente por receptores expressos no tecido mamário. Esses receptores estão presentes tanto no tecido normal como no neoplásico, porém o aumento da expressão dos receptores de

estrógeno e progesterona parece ser correlacionado com um pior prognóstico (CHANG et al., 2009).

O efeito protetor da castração é bem estabelecido na literatura. O risco de desenvolvimento de neoplasmas mamários em fêmeas castradas antes do primeiro ciclo estral é de 0,05%; após o primeiro estro sobe para 8% e quando a castração ocorre após o segundo estro a probabilidade é de aproximadamente 26%; (VODERHAAR et al., 1998; LICHTLER, 2014). Após estímulo hormonal excessivo, o efeito protetor da castração desaparece. Com o uso de progestágenos, o risco de desenvolvimento de neoplasia mamária é 2,32 vezes maior, sendo que após a utilização destes cerca de 91% dos tumores desenvolvidos são malignos (MORRIS et al., 1998; MILLÁN et al., 2013).

A administração exógena de derivados de progesterona, que são usados para prevenção do cio em cadelas, pode aumentar a incidência de tumores mamários e induzem o mesmo efeito da progesterona endógena sobre as glândulas mamárias (SORENMO, 2003).

Em trabalhos realizados com cães da raça Beagle, onde estes foram submetidos a longo tratamento com doses baixas e elevadas de acetato de medroxiprogesterona foram observados desenvolvimento de neoplasias malignas metastáticas (FRANK et al., 1979; GIULIANELLI et al., 2013).

Outros aspectos estão envolvidos na ocorrência das neoplasias mamárias, como fatores nutricionais com dietas ricas em gorduras ou oferta de dietas exclusivamente compostas por alimentos caseiros inadequados. A obesidade aumenta o risco de desenvolvimento de tumores mamários, assim como a susceptibilidade às doenças virais (RUTTEMAN & KIRPENSTEIJN, 2006; LANA et al., 2009).

A obesidade, no primeiro ano de vida e um ano antes do diagnóstico tumoral, parece predispor as fêmeas caninas a neoplasias mamárias. A alimentação com alta ingestão de carnes bovina e suína também demonstram correlação positiva para o desenvolvimento de tumores mamários em cadelas (GERMAN, 2006).

Os mecanismos genéticos estão altamente ligados e correlacionados a outros fatores etiológicos no estímulo a neoformações tumorais. Os tumores podem surgir a partir de mutações ou ativação anormal dos genes que controlam o crescimento das células, resultando em modificações progressivas da biologia celular. Estas modificações são caracterizadas por alterações na proliferação, diferenciação e na

interação das células com o meio extracelular. Os protooncogenes, os genes supressores tumorais e os genes que controlam a apoptose são os principais alvos das alterações genéticas. Os genes responsáveis pela reparação do DNA também desempenham função importante na carcinogênese, uma vez que qualquer alteração nestes genes predisporia a alterações no genoma e a subsequente transformação neoplásica (DA SILVA et al., 2004).

A mutação, translocação ou rearranjo dos genes, resulta no descontrole da expressão genética, transformando os protooncogenes em oncogenes e estimulação da síntese de oncoproteínas. Seus produtos aumentam a expressão dos genes das ciclinas e das quinases ciclina-dependentes (CDK), responsáveis pela progressão ordenada das células nas diferentes fases do ciclo celular. As mutações nestas proteínas favorecem a proliferação celular descontrolada (DA SILVA et al., 2004).

O gene p53 atua na produção de uma proteína que controla a replicação do DNA, a proliferação celular e a apoptose (DA SILVA et al., 2004) constituindo um dos agentes supressores e inibidores de crescimento melhor caracterizados (KLOPFLEISCH et al., 2011). Um estudo verificou a presença de uma mutação neste gene em 17% dos 69 carcinomas mamários caninos analisados, estando este fato associado ao aumento do risco de recidivas (LANA et al; 2009).

Os genes BRCA também são de grande importância na conservação da estabilidade genômica, atuando na indução de genes reparadores do DNA. A mutação nestes genes influencia o prognóstico dos tumores da mama na mulher, porém nenhum dos estudos realizados em canídeos mostrou qualquer correlação entre o pleomorfismo genômico do BRCA-1 e BRCA-2 e o desenvolvimento ou presença de tumores mamários caninos (KLOPFLEISCH et al., 2011).

As neoplasias mamárias caninas apresentam-se como nódulos pequenos ou grandes, aderidos ou móveis, únicos ou múltiplos, de acordo com o comportamento biológico do tumor (SORENMO et al., 2011). Alguns tumores podem apresentar ulceração cutânea ou sinais evidentes de inflamação como é observado no carcinoma inflamatório (QUEIROGA & LOPES, 2002). As glândulas abdominais caudais e inguinais, provavelmente pela maior quantidade de tecido glandular, são mais afetadas (SORENMO et al., 2011, FELICIANO et al., 2012; CASSALI et al., 2014).

O estadiamento é um parâmetro determinado de acordo com o sistema TNM estabelecido pela Organização Mundial de Saúde (OMS) para tumores mamários caninos, fornecendo informação prognóstica valiosa que deve ser incorporada no plano de tratamento para cães com tumores da glândula mamária (SORENMO, 2003). É realizado no momento da abordagem clínica e envolvendo parâmetros como tamanho do tumor (T), acometimento de linfonodos regionais (N) e presença de metástases à distância (M) (OWEN, 1980; PHILIBERT et al., 2003).

O prognóstico das neoplasias mamárias é estabelecido a partir da alocação em graus ou estádios clínicos, que variam de I a V e pioram com o aumento na ordem crescente da classificação (RUTTEMAN et al., 2001). Nesta classificação, a categoria T descreve o tumor primário, especificamente o tamanho do tumor: T1 (menor de 3 cm de diâmetro), T2 (entre 3 e 5 cm), T3 (maior que 5 cm); e T4 (carcinoma inflamatório, de qualquer tamanho) (RUTTEMAN et al., 2001).

O envolvimento dos linfonodos linfáticos é descrito na categoria N, descrevendo presença ou ausência de metástase regional, em que N0 representa características histológicas do linfonodo normais e N1 apresenta nódulo linfático positivo para metástase. As metástases à distância são representadas pela categoria M em que M0 indica que não há metástases e M1 indica a presença de metástases à distância. (Quadro 1) (RUTTEMAN et al., 2001).

Quadro 1. Estadiamento clínico (TNM) de tumores mamários caninos.

T tumor primário T1 <3cm T2 3-5cm T3 >5cm
N status de linfonodos regionais N0 sem metástase N1 com metástase
M Metástase à distância M0 com metástase M1 sem metástase
Estádios I – T1 N0 M0 II – T2 N0 M0 III – T3 N0 M0 IV – T _{QT} N1 M0 V – T _{QT} N _{QN} M1

*QT – Qualquer T (1, 2 ou 3)

*QN – Qualquer N (0 ou 1)

Fonte: OWEN (1980)

O tamanho tumoral é capaz de dar informações a respeito do prognóstico no câncer de mama de cadelas, sendo considerado fator prognóstico independente. Tumores menores que 3,0cm correlacionam-se significativamente com melhor prognóstico que tumores maiores que 3,0cm. Este pode ser facilmente obtido e deve ser considerado na decisão da terapia complementar (SORENMO, 2003).

Gilbertson et al. (1983) observaram que há uma relação direta entre o tamanho do tumor no momento do tratamento cirúrgico e o risco de recorrência ou do surgimento de um segundo tumor primário. Em um estudo envolvendo 232 cadelas submetidas à mastectomia por tumores mamários, concluiu-se que as cadelas que apresentavam tumores maiores que 3 cm apresentaram uma taxa de recorrência do tumor em 95% e um risco relativo de recorrência seis vezes maior do que o grupo de cadelas que apresentavam seus tumores menores que 3 cm.

Outro estudo com tumores mamários caninos, envolvendo 15 tumores benignos e 23 malignos, pode-se observar que a maioria das lesões acima de 5 cm eram malignas,

apresentavam índices de proliferação mais elevado e menor positividade para receptores de progesterona (RP), quando comparados com tumores menores (Ferreira et al., 2009).

Quando há metástases em linfonodos regionais o prognóstico piora, havendo uma significativa queda na expectativa de sobrevida em relação aos indivíduos com pesquisa negativa para metástases em linfonodos (SORENMO, 2003). A presença de metástases à distância contribui ainda mais para pior o prognóstico quando comparado às cadelas que apresentam disseminação apenas nos linfonodos regionais (SORENMO, 2003).

2.3 Diagnóstico

O exame físico geral e específico incluindo palpação cuidadosa das glândulas mamárias é indispensável no diagnóstico de cadelas com doença oncológica, em especial aquelas portadoras de neoplasias mamárias. Os exames laboratoriais e exames de imagem como ultrassonografia abdominal e principalmente radiografias torácicas devem ser realizados como exames complementares ao diagnóstico na busca de síndrome paraneoplásica em curso e metástases a distancia respectivamente (FERREIRA et al., 2003; SORENMO et al., 2011; CASSALI et al., 2014).

Destaca-se a importância do exame clínico na descoberta precoce das neoplasias. Este é capaz de detectar cerca de 90% das lesões mamárias (MISDORP et al., 1999). A padronização da rotina é o meio mais indicado para o passo a passo do exame clínico e levantamento completo do histórico. Informações sobre o ambiente, dieta, história médica, registros de tratamentos anteriores, além de duração, velocidade de crescimento e aspecto da massa observada e presença ou não de edema são de extrema importância para o diagnóstico e tratamento das neoplasias mamárias e não podem ser negligenciados (STONE, 1998).

Dois passos fundamentais para o exame físico são a inspeção e a palpação. Estes procedimentos fornecem dados sobre o tumor, linfonodos regionais e aspecto geral do animal que devem ser detalhadamente especificados (BERGMAN, 2004). A palpação deve percorrer por todas as mamas e linfonodos regionais, devendo ser dedilhada, por setor, em posição correta do paciente e das mãos do examinador. Aproximadamente 70% de todos os tumores de mama são palpáveis e quase 50% dos tumores com 0,6 a

1,0 cm de diâmetro já são detectáveis no momento do exame clínico (DONEGAN & SPRATT, 1988).

Deve ser salientado que somente o exame físico não consegue determinar o diagnóstico, fazendo-se sempre necessário o exame citológico e histopatológico. Porém, características como forma irregular, maior diâmetro com presença de ulceração e aderência, indicam maior probabilidade de se tratarem de neoplasias malignas e estas podem ser facilmente observadas através do exame físico (KIRPENSTEIJN e RUTTEMAN, 2006).

As neoplasias malignas da glândula mamária podem gerar metástases para vários órgãos, sendo os nódulos linfáticos drenantes da glândula afetada e os pulmões os mais frequentemente afetados. No estabelecimento do prognóstico em cães com tumores da glândula mamária o exame radiográfico completo do tórax deve ser realizado. Achados radiográficos indicativos de metástase pulmonar podem ser descritos como nódulos bem definidos, nódulos mal definidos e opacidade pulmonar intersticial difusa. Em estágios avançados, as metástases pulmonares produzem sinais clínicos que muitas vezes levam o animal a óbito. (DALECK et al., 1998).

A Citologia Aspirativa por Agulha Fina (CAAF) é um procedimento rápido, barato e seguro, muito utilizado dentre os procedimentos diagnósticos na oncologia veterinária, podendo ser indicada como meio diagnóstico diferencial. Segundo Mills (1984), não há necessidade de se proceder à anestesia do animal, pois a CAAF induz injúria tecidual mínima (DE CAMPOS ZUCCARI et al., 2001).

O êxito da CAAF depende de boas práticas nas diversas fases de condução da técnica, desde a obtenção da amostra, da preparação da lâmina e sua coloração, até o exame citoscópico do material aspirado. Os obstáculos impostos a um ou mais passos da técnica irão afetar os resultados que podem ser obtidos com a prática da CAAF (HELLMÉN e LINDGREN, 1989; DE CAMPOS ZUCCARI et al., 2001).

A maioria dos tumores da cadela é de composição mista, desta forma a citologia aspirativa com agulha fina não tem sido considerada como técnica diagnóstica mais indicada, havendo necessidade de vários pontos de coleta. Considera-se então que a CAAF é útil na avaliação de linfonodos suspeitos de metástase e na diferenciação entre estado de inflamação, hiperplasias, displasias ou caracterização maligna da amostra (SORENMO, 2003). Entretanto para o auxílio diagnóstico presuntivo, a citologia

aspirativa por agulha fina (CAAF) é método valioso e de fácil execução. Então, o exame histopatológico, após biópsia excisional é considerado o método diagnóstico definitivo (QUEIROGA & LOPES, 2002).

Os exames histopatológicos são muito seguros no diagnóstico de tumores mamários, exibindo grandes benefícios, pois além de facilitar a classificação da lesão o exame histopatológico permite aos investigadores avaliar a infiltração da pele, tecidos moles e vasos sanguíneos circundantes, pormenores relativos à histomorfologia do tumor (presença ou ausência de pleomorfismo, grau de diferenciação, índice mitótico, presença ou ausência de necrose) e contribui para uma excisão cirúrgica precisa. A histopatologia pode ser realizada por meio de biópsias excisionais ou incisionais. (FERREIRA et al., 2003; TORÍBIO et al., 2012).

A classificação dos tumores mamários em cadelas é baseada em seu tecido de origem, que pode ser epitelial, mioepitelial e mesenquimal, suas características morfológicas e seu prognóstico. A classificação de Misdorp et al. 1999 é a mais aceita e combina características histogênicas e características morfológicas, além de considerar as características histológicas importantes para o prognóstico da lesão (CASSALI et al., 2014).

Um consenso para tumores mamários em cadelas foi proposto, recentemente, por Cassali *et al.* (2014), o qual contempla uma classificação mais abrangente adotando novos subtipos não descritos por Misdorp *et al.* (1999), a exemplo das lesões não neoplásicas e os carcinomas micropapilares (Quadro 2).

Quadro 2. Classificação histológica das neoplasias mamárias caninas.

Lesões epiteliais não-neoplásicas

Hiperplasias epiteliais

Hiperplasias ductais

Hiperplasias lobulares

Adenose

Lesões de células colunares

Alteração de células colunares

Hiperplasia de células colunares

Lesões de células colunares atípicas

Tumores benignos

Adenoma

Adenoma complexo ou adenomioepitelioma

Adenoma basalóide

Fibroadenoma

Tumor misto benigno

Papiloma ductal

Tumores Malignos

Carcinomas

Carcinomas *in situ*

Carcinoma ductal *in situ*

Carcinoma lobular *in situ*

Carcinoma em tumor misto

Carcinoma complexo ou adenomioepitelioma maligno

Carcinoma papilar

Carcinoma tubular

Carcinoma sólido

Carcinomas tipos especiais

Carcinoma micropapilar

Carcinoma lobular invasivo

Carcinoma lobular pleomórfico

Carcinoma secretor

Carcinoma mucinoso

Carcinoma rico em lípidos

Carcinoma de células escamosas

Carcinoma de células fusiformes

Carcinoma anaplásico

Neoplasia mamária com diferenciação sebácea

Sarcomas

Fibrossarcoma

Osteossarcoma

Carcinossarcoma

Sarcoma em tumor misto

Outros sarcomas

Condrossarcoma puro

Lipossarcoma

Hemangiossarcoma

Fonte: Cassali et al., 2014 modificado de Misdorp et al.,1999.

Os carcinomas *in situ* e os adenocarcinomas apresentam prognóstico mais favorável, enquanto os carcinomas anaplásicos, micropapilíferos e carcinomas inflamatórios apresentam pior prognóstico. (SORENMO, 2003; CASSALI et al., 2014). À exceção dos carcinomas inflamatórios, os sarcomas mamários das cadelas tendem a apresentar evolução mais desfavorável que qualquer carcinoma (HELLMÉN et al., 1993; SORENMO, 2003).

Aproximadamente 50% dos tumores mamários que acometem a cadela são de origem mista (MOULTON et al., 1970; TORÍBIO et al., 2012). Após levantamento da casuística de neoplasias mamárias de cadelas diagnosticados no período de 2000 a 2008, no Laboratório de Patologia Comparada (LPC) do Instituto de Ciências Biológicas (ICB) da Universidade Federal de Minas Gerais (UFMG), foram observados dados semelhantes aos citados na literatura. Neste foram analisados 1.072 casos sendo 39,5% tumores benignos e 60,5% malignos. Das neoplasias malignas diagnosticadas, 42% corresponderam a carcinoma em tumor misto (CASSALI et al, 2009).

O tipo histológico do tumor é uma variável independente como fator prognóstico na sobrevida (Misdorp & Hart, 1976). Em um estudo retrospectivo envolvendo 99 cadelas, Philibert et al. (2003) constataram que o tipo histológico do tumor foi um fator prognóstico significativo, em relação à sobrevida de cadelas portadoras de tumor mamário.

2.4 Síndrome paraneoplásica em tumores mamários caninos

A síndrome paraneoplásica (SPN) é definida através de sinais sistêmicos que podem ocorrer por estímulo e/ou liberação de substâncias da neoplasia ou de suas metástases. Seu surgimento pode ser o primeiro indicativo de que o paciente tem uma neoplasia maligna e às vezes pode ser tão grave como impedir ou dificultar a terapia do tumor primário, além de que em alguns casos pode indicar metástases (OGILVIE, 2004). Poucos estudos são realizados na medicina veterinária tornando sua prevalência desconhecida, mas sabe-se que aproximadamente 75% dos pacientes humanos são acometidos desta síndrome (MORRISON, 2001).

As neoplasias mamárias, assim como qualquer outra condição grave, estão associadas à perturbação das funções fisiológicas, alterações do organismo na

homeostase e na produção de alguns metabólitos bioquímicos. Assim, a circulação de células neoplásicas que podem ser monitoradas pela sua identificação através de marcadores moleculares sistêmicos podem ser extensamente utilizados no diagnóstico e no monitoramento da progressão da doença oncológica sistêmica (USORO et al., 2010).

A anemia, leucocitose e trombocitopenia são alterações hematológicas muito frequentes que podem ser observadas em cadelas com neoplasias mamárias. (CHILDRESS, 2012). A anemia é a manifestação mais comum verificada em cães e gatos e sua etiologia pode estar relacionada à doença crônica, hemólise e perda de sangue por sequestro celular. Se negligenciado o tratamento quimioterápico, podem ocorrer distúrbios no metabolismo de ferro, redução da meia vida eritrocitária e diminuição da resposta da medula óssea (BERGMAN, 2013). Dentre os pacientes humanos portadores de neoplasias em grau avançado, 50 a 70% deles apresentam anemia (DIETL et al., 2007).

Os principais fundamentos para anemia em pacientes da oncologia veterinária são a anemia da doença crônica (ADC) que é extremamente comum em pacientes com tumores disseminados ou metastáticos. O armazenamento de ferro e metabolismo desordenado, curto tempo de vida das células sanguíneas vermelhas e, ocasionalmente, diminuição da resposta da medula óssea são os desencadeadores da anemia (BERGMAN, 2007).

Outras anemias podem ocorrer por perda de sangue como consequência de muitos tipos de câncer, anemia hemolítica microangiopática (AHMA) que ocorre devido a alterações morfológicas ou fragmentação do eritrócito durante a passagem por um vaso sanguíneo anormal (MANGIERI, 2009). As causas mais comuns de AHMA são coagulação intravascular disseminada (CID) e de ruptura de células sanguíneas. Anemia induzida por quimioterapia é comum em pessoas devido a protocolos de doses e frequências mais elevadas. Isso dificilmente observado em pacientes oncológicos veterinários (BERGMAN, 2007).

Os leucócitos são muito afetados nos processos neoplásicos. A leucocitose é um distúrbio resultante e ocorre devido à interação entre as células neoplásicas com o sistema imunológico e com a inflamação peritumoral. A leucocitose neutrofílica indica uma estimulação do fator estimulador de colônia de monócitos e granulócitos pela inflamação crônica e necrose ocasionada pelo processo neoplásico (SHARKEY et al.,

1996; CHILDRESS, 2012). Está diretamente associado ao pior prognóstico e mortalidade em seres humanos com neoplasia, sobretudo naqueles em tratamento quimioterápico. No entanto, existem poucos dados literários referentes às alterações hematológicas em cães com neoplasia mamária e não há estudos que correlacionem essas alterações com a apresentação clínica e avanço da doença (CONNOLLY et al., 2010).

A trombocitopenia pode ser consequente ao tratamento quimioterápico, porém na ausência da ação dessas drogas, seus mecanismos incluem o aumento da destruição, sequestro e consumo de plaquetas ou redução da produção (BERGMAN, 2007). A trombocitose é frequentemente encontrada em pacientes humanos, porém em oncologia veterinária é considerada rara (DESANCHO & RAND, 2010; BERGMAN, 2013), levando a cogitar que a verdadeira incidência de trombocitose nos animais com neoplasia pode estar sendo subnotificada (CHILDRESS, 2012).

A etiologia da trombocitose pode ser classificada em fisiológica, reativa ou neoplásica (STOKOL, 2010). Trombocitose fisiológica resulta de contração esplênica por influência da adrenalina e a trombocitose reativa ocorre em resposta às citocinas inflamatórias ou fatores de crescimento hematopoiéticos, sendo que ambas podem ocorrer em pacientes com câncer (CHILDRESS, 2012).

Dentre as enzimas bioquímicas, destaca-se a fosfatase alcalina (FA) como boa indicadora de progressão tumoral. Sua elevação ocorre na presença de algumas neoplasias mamárias malignas ou benignas, mesmo na ausência de metástases hepática ou óssea. Ela é produzida por alguns tecidos como o fígado, ossos e em menor concentração pelos intestinos, rins e placenta. O aumento da sua atividade pode ser correlacionado com a presença de metástase óssea, onde há aumento da atividade dos osteoclastos e da reabsorção óssea. (SERPIL et al., 2009; SCOTT et al., 2011).

O aumento dos níveis circulantes de proteína pode ser considerado uma síndrome paraneoplásica e pode ocorrer devido à síntese eficiente e aumento da perda pelo trato gastrintestinal (enteropatia) ou urina (BERGMAN, 2013).

A hipercalcemia em cães também tem sido relatada em diversos tipos de neoplasias, incluindo os carcinomas e adenocarcinomas mamários, embora seja observada mais comumente nos linfomas (BERGMAN, 2013). Outras neoplasias já relatadas associadas ao aumento do cálcio incluem adenocarcinoma anal,

adenocarcinoma de glândulas apócrinas, carcinoma da tireóide, mieloma múltiplo, tumores ósseos, timoma, carcinoma de células escamosas, melanoma de pulmão, leucemia linfocítica crônica e tumores na glândula paratireóide (BERGMAN, 2007).

Durante a progressão da doença esta resulta da produção de substâncias tumorais (PTHrP) que mimetizam o paratormônio (PTH) (KUBOTA et al., 2002), estimulando a hipercalcemia através da mobilização óssea e reabsorção renal do cálcio. O aumento exacerbado dos valores de cálcio pode provocar nefropatia com consequente poliúria, polidipsia e sinais da síndrome urêmica (WELLER & HOFFMAN, 1992; WELLER et al., 1992). Esta síndrome está associada à maior morbidade comparada a todas as síndromes paraneoplásicas (CARDOSO et al., 2004).

A hipercalcemia tem um efeito negativo no prognóstico do paciente. Comparando pacientes que tem linfomas sem hipercalcemia e que fazem quimioterapia, a vida média é de 6 a 12 meses enquanto pacientes com linfoma que possuem a hipercalcemia a vida média é de três meses (FRAGOSO, 2001).

3. OBJETIVOS

Objetivo Geral:

Identificar os principais tipos de neoplasias mamárias e sua distribuição em cadelas, através de estudos clínico-patológicos e da sua correlação com as síndromes paraneoplásicas associadas.

Objetivos específicos:

- ✓ Analisar os fatores clínicos como idade, raças mais frequentes, castração, uso de anticoncepcional, padrão alimentar e as correlações estabelecidas com o aparecimento de tumores mamários em cadelas;
- ✓ Determinar a frequência, origem e tipos histológicos que mais acometem mamas de cadelas inteiras ou castradas;
- ✓ Identificar alterações hematológicas sugestivas de síndrome paraneoplásica em cadelas portadoras de tumores mamários, correlacionando-as com o estadiamento tumoral;
- ✓ Analisar as alterações bioquímicas como ALT, AST, uréia, creatinina, fosfatase alcalina, albumina, proteínas totais e dosagem de cálcio sérico, relacionando-as com o estadiamento tumoral de cadelas com neoplasias mamárias.

4. MATERIAL E MÉTODOS

4.1. Animais

Neste estudo utilizou-se 51 cadelas portadoras de tumor de mamário. As amostras foram provenientes de espécimes cirúrgicos, oriundos de animais do Hospital Escola de Medicina Veterinária da Universidade Estadual do Maranhão (UEMA) e de clínicas veterinárias. Os critérios utilizados para o diagnóstico das lesões foram baseados no “Consenso para o Diagnóstico, Prognóstico e Tratamento de Tumores mamários” propostos por Cassali et al. (2014).

4.2. Variáveis epidemiológicas

As cadelas foram submetidas a exame físico rotineiro com palpação cuidadosa das mamas e as variáveis clínico-patológicas consideradas neste estudo foram: raça, porte, faixa etária, padrão alimentar, localização do nódulo nas mamas, castração e uso de anticoncepcional. As neoplasias foram submetidas a exame histopatológico e estas foram classificadas de acordo com o tipo histológico: benigno ou maligno e não-neoplásico (hiperplasia, displasia ou inflamação) e outros.

Para determinação dos fatores clínico-patológicos foi aplicado um questionário aos proprietários de autoria própria (Anexo 1) na ocasião da mastectomia. Os proprietários responderam a questionário com informações sobre o histórico e condições do animal, principalmente relacionados à dieta, utilização de hormônios como método contraceptivo, antecedentes morbidos e histórico familiar.

À idade os cães foram agrupados em 4 faixas etárias: 0-4 anos; 5-8 anos; 9-12 anos e 13-22 anos. Em relação ao porte das cadelas, estas foram divididas em pequeno, médio e grande porte. A alimentação foi estratificada em ração comercial, ração comercial e comida caseira e apenas comida caseira.

O protocolo desenvolvido neste estudo teve aprovação do Comitê de Ética em Experimentação Animal, conforme o nº 07/2015 (Anexo 2).

4.3. Hematologia e bioquímica

Todos os animais foram submetidos à coleta sanguínea no pré-operatório para avaliações hematológicas e bioquímicas. De cada amostra de sangue colhida em solução de EDTA 10% foram aferidos os dados relativos às contagens de hemácias e leucócitos em hemocítmetro semi-automático. A contagem diferencial de leucócitos foi realizada em microscopia óptica a partir da contagem de 100 células em esfregaço sanguíneo corado de acordo com as recomendações de THRALL et al. (2007).

Para as provas bioquímicas a coleta também inclui a utilização de tubos sem anticoagulante para obtenção do soro. O sangue foi centrifugado por 10 min a 3500 r.p.m. Foram quantificados nessas amostras os níveis séricos de aspartato aminotransferase (AST), alanino aminotransferase (ALT), fosfatase alcalina (FA), uréia, creatinina, proteína total, albumina e cálcio total. Para a realização dos testes foram utilizados kits reagentes comerciais Labtest®, espectrofotômetro semi-automático (Bioplus 2000®).

4.4. Estadiamento (TNM)

Foi realizado o estadiamento clínico com base no tamanho do tumor (T), envolvimento neoplásico de linfonodos regionais (N) e presença de metástases à distância (M) de acordo com o sistema TNM estabelecido pelo *World Health Organization* (WHO) para tumores mamários caninos (OWEN, 1980) (Anexo 3).

4.5. Avaliação histopatológica

Os tecidos coletados por excisão cirúrgica foram examinados e o material será fixado em formol 10% durante 24-48 horas, processados e incluídos em parafina segundo Tolosa et al. (2003). Dos blocos efetuaram-se cortes com cinco µm de espessura em micrótomo rotativo LEICA RM 2125 RT. Depois foram desparafinados em xilol e hidratados numa série crescente de alcoóis, procedendo-se à coloração de

Hematoxilina-Eosina (HE). Os tumores foram avaliados em microscópio óptico e as fotomicrografias classificadas de acordo com Cassali et al. (2014).

4.6. Análise estatística

Os resultados foram expressos em frequências absolutas e relativas. Para comparar variáveis categóricas usou-se o teste de Qui-quadrado (χ^2) e o teste exato de Fisher (two-sided). As variáveis numéricas, quando possível, foram apresentadas como médias \pm erro padrão das médias, submetidas à análise de variância (ANOVA) para estudar as diferenças entre as médias das variáveis hematológicas e bioquímicas, logo após seguidas do pós-teste Newman Keuls. Ainda, a análise por two-way ANOVA, seguido da comparação múltipla de Sidak, foi utilizada para avaliar a frequência em tumores malignos ou benignos de acordo com o tecido de origem ou localização, correlação do porte dos animais e a idade. Em todos os casos, um valor de $p < 0,05$ foi considerado significativo. Os dados foram analisados usando o software Prism 6.0 (Graph Pad Inc., EUA).

5. RESULTADOS

Foram incluídas neste estudo 51 cadelas suspeitas de neoplasias mamárias, onde a análise histopatológica permitiu a caracterização de lesões benignas e malignas da glândula mamária e uma avaliação de independência de associação entre o grau de malignidade e as variáveis clínico-patológicas analisadas nesse trabalho (Tabela 1).

cadela que se encontravam nas faixas etárias entre 5-8 anos e 9-12 anos de idade foram as que mais apresentaram tumores mamários malignos e benignos. No entanto a faixa etária de 0-4 anos a foi a menos frequente (Tabela 1). A média de idades foi de 10,3 anos. O teste de Fisher, que avalia o grau de independência e associação entre essa variável com a malignidade do tumor, não foi significativo ($p=0,4139$)

Ainda na tabela 1, o padrão alimentar predominante foi ração e comida caseira, seguido de animais que se alimentavam apenas de ração que também não mostraram associação com a malignidade do tumor ($p=0,4360$) (Tabela 1).

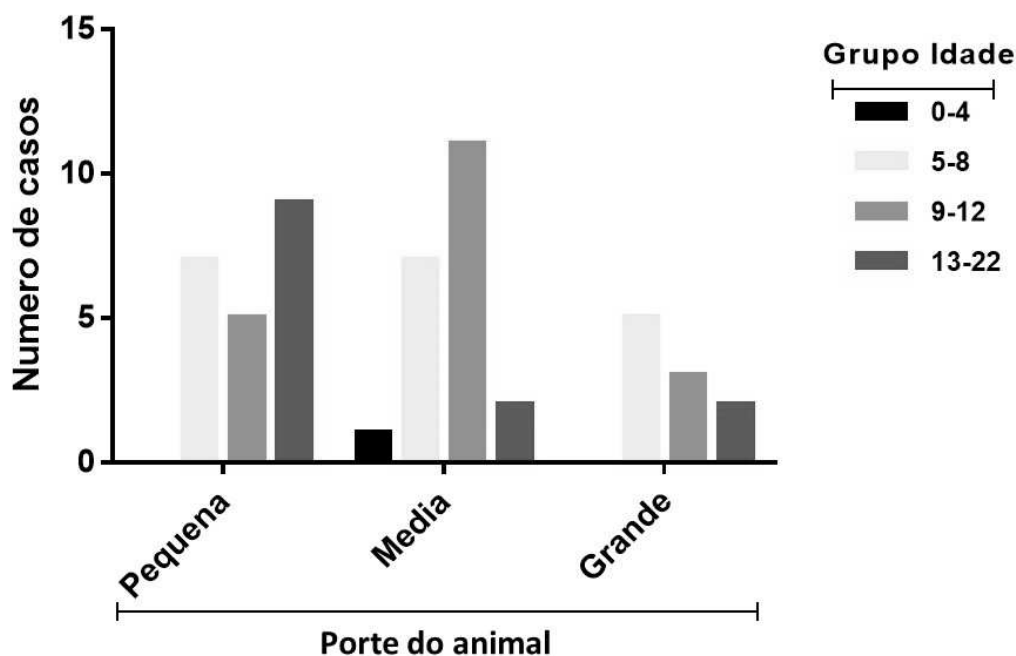
Os resultados mostram que a maior frequência de neoplasias mamárias foi encontrada em cadelas de pequeno porte seguida dos animais de médio porte e os de grande porte, respectivamente. O presente estudo mostrou que as cadelas analisadas não apresentam associação do porte do animal com o tipo de lesão das glândulas mamárias, se benignas ou malignas ($p=0,5548$) (Tabela 1). Verificou-se também, uma frequência maior de animais não castrados (72,54%) em relação aos castrados (27,45%). E poucas cadelas fizeram uso de anticoncepcional. Ambas as variáveis castração e uso de anticoncepcional não apresentam associação à malignidade do tumor de mama, com valores de p ($p=1,000$ e $p=0,0493$) não significativos (Tabela 1).

Tabela 1: Frequência de tumores mamários em cadelas e sua avaliação de interdependência de associação entre os parâmetros clínico-patológicos e malignidade.

PARÂMETROS	CADELAS AFETADAS		
	Frequência (%) (n=51)	Maligno (%) (n=42)	Benigno (%) (n=9)
1. Faixa etária			
<i>0-4 anos</i>	01 (1,96)	-	01 (11,11)
<i>5-8 anos</i>	19 (37,25)	17 (40,5)	02 (22,22)
<i>9-12 anos</i>	18 (35,30)	15 (35,71)	03 (33,33)
<i>13-22 anos</i>	13 (25,50)	10 (23,80)	03 (33,34)
2. Alimentação			
<i>Ração</i>	16 (31,4)	12 (28,6)	04 (44,44)
<i>Comida Caseira</i>	01 (1,96)	01 (2,4)	-
<i>Ração + comida caseira</i>	34 (66,7)	29 (69,04)	05 (55,55)
3. Porte do animal			
<i>Pequeno</i>	21 (41,20)	17 (40,5)	04 (44,44)
<i>Médio</i>	20 (39,21)	15 (35,71)	05 (55,55)
<i>Grande</i>	10 (19,60)	10 (23,8)	-
4. Castração			
<i>Sim</i>	14 (27,45)	14 (33,3)	-
<i>Não</i>	37 (72,54)	28 (66,7)	09 (100)
5. Anticoncepcional			
<i>Sim</i>	03 (5,9)	02 (4,8)	01 (11,1)
<i>Não</i>	48 (94,1)	40 (95,2)	08 (88,9)

Foi analisado também a relação do porte dos animais e a faixa etária, onde se observou que dentre os animais de porte pequeno a idade mais frequente para aparecimento de tumores foi entre 13-22 anos, porte médio entre 9-12 anos e para os animais de grande porte esta enfermidade foi observada em maior quantidade entre 5-8 anos (Figura 1).

Figura 1: Distribuição da idade de fêmeas diagnosticadas com neoplasias mamárias classificadas de acordo com o porte.



A tabela 2 mostra o resumo das raças afetadas de acordo com o porte dos animais. As categorias de porte pequeno e médio foram as mais frequentes e apresentaram-se de forma similar em suas frequências. Para a categoria de porte pequeno os Poodles representaram a maioria dos animais afetados com um percentual de 27,5%. Na categoria de animais de médio porte, os animais sem raça definida (SRD) apresentaram uma frequência de 33,3%. Observando a frequência de animais de grande porte, pode-se perceber sua baixa incidência de modo geral, porém quando estes apareceram, a raça mais acometida foi a Pastor Alemão (9,8%).

É importante ressaltar que a frequência dos tumores mamários mostrou uma percentagem mais elevada entre os animais considerados de raça em comparação com os animais sem raça definida (SRD) (67,5% vs. 33,3%, respectivamente).

Tabela 2: Frequência das raças de fêmeas diagnosticadas com neoplasias mamárias classificadas de acordo com o porte.

PORTE	CADELAS AFETADAS
	Frequência (%) (n=51)
PEQUENO	41,2
<i>Poodle</i>	27,5
<i>Daschsund</i>	5,9
<i>Pinscher</i>	3,9
<i>Yorkshire</i>	3,9
MÉDIO	39,2
<i>Srd</i>	33,3
<i>Cocker Spaniel</i>	3,9
<i>Basset Hound</i>	1,9
GRANDE	19,6
<i>Pastor alemão</i>	9,8
<i>Pitbull</i>	5,9
<i>Doberman</i>	1,9
<i>Rotweiller</i>	1,9

Quanto à localização dos tumores nas glândulas mamárias, constatou-se maior frequência nas mamas abdominais tanto para tumores malignos quanto benignos em quantidade de 18/42 (42,9%) e 5/9 (55,6%) animais acometidos, respectivamente. A região inguinal foi a segunda localização mais acometida com 16/42 (38,1%) por animais que apresentavam nódulos malignos e a menos atingida pelos nódulos benignos com apenas uma mama afetada 1/9 (11,1%). As mamas torácicas foram atingidas em quantidades moderadas tanto em tumores benignos quanto malignos com 3/9 (33,3%) e 8/42 (19%) casos, respectivamente (Tabela 3). A análise estatística não mostrou significância, sendo o $p = 0,0692$.

Tabela 3. Frequência de tumores mamários malignos e benignos de acordo com sua localização.

LOCALIZAÇÃO	CADELAS AFETADAS		
	Frequência (%) (n=51)	Maligno (%) (n=42)	Benigno (%) (n=9)
TORÁCICA	11 (21,6)	8(19)	3 (33,3)
ABDOMINAL	23 (45,1)	18 (42,9)	5 (55,6)
INGUINAL	17 (33,3)	16 (38,1)	1(11,1)

Durante o estudo, a comparação da frequência de ocorrência dos tumores mamários caninos com seu tecido de origem apresentou algumas alterações no comportamento biológico destes. Nódulos malignos de origem mista mostraram-se mais frequentes, seguido de tumores epiteliais. Os tumores benignos também foram representados principalmente por lesões mamárias de origem mista e respectivamente pelo tipo epitelial. Conseqüentemente, as lesões malignas de origem mesenquimal não foram observadas dentre os tumores benignos (Tabela 4).

Tabela 4: Frequência de tumores mamários benignos e malignos de acordo com o tecido de origem.

ORIGEM	CADELAS AFETADAS		
	Frequência (%) (n=51)	Maligno (%) (n=42)	Benigno (%) (n=9)
EPITELIAL	13 (25,5)	12 (28,6)	1 (11,1)
MISTO	35 (68,6)	27 (64,3)	8 (88,8)
MESENQUIMAL	3(5,9)	3 (7,1)	0

Para os tumores malignos epiteliais o tipo mais encontrado foi carcinoma mamário tubular (Figura 8 – A e B); quanto aos tumores de origem mista, os carcinomas em tumor misto foram o seu maior representante (Figura 7 – A e B). Relacionado aos tumores mesenquimais o sarcoma estromal e carcinossarcomas apareceram com a mesma frequência (Tabela 5).

Dentre os tumores benignos mistos, encontrou-se em maior quantidade o tumor misto benigno, seguido dos fibroadenomas (Figura 7 – C e D) e o adenoma papilífero cístico foi o único representante dos tumores epiteliais (Tabela 5).

Tabela 5: Distribuição dos tipos histológicos de tumores mamários em cadelas de acordo com o tecido de origem.

CADELAS AFETADAS	
TIPOS HISTOLÓGICOS	Frequência (%) (n=51)
1. BENIGNOS	17,6
1.1 Epitelial	-
1.1.1 <i>Adenoma papilífero</i>	2
1.2 Misto	-
1.2.1 <i>Fibroadenoma</i>	5,9
1.2.2 <i>Tumor misto benigno</i>	9,8
2. MALIGNOS	82,4
2.1 Epitelial	-
2.1.1 <i>C. Tubular</i>	9,8
2.1.2 <i>C. Sólido</i>	3,9
2.1.3 <i>C. Papilar</i>	5,9
2.1.4 <i>C. Anaplásico</i>	2
2.1.5 <i>C. Micropapilífero</i>	2
2.2 Mesenquimal	-
2.2.1 <i>Sarcoma indiferenciado</i>	2
2.2.2 <i>Sarcoma Estromal</i>	3,9
2.3 Misto	-
2.3.1 <i>C. Tumor Misto</i>	49
2.3.2 <i>Carcinossarcoma</i>	3,9

As neoplasias mamárias malignas apresentaram um percentual de 72,4% de todas as lesões estudadas. Já os tumores benignos corresponderam a 15,5% do total de lesões, as lesões não neoplásicas corresponderam a 1,7% e outras lesões restantes apresentaram os 10,4% restantes. O tipo histológico mais frequente foi o carcinoma em tumor misto (Figura 7 – A e B), correspondendo a 43,1% do total de lesões mamárias. Foram observados neste experimento tipos especiais de carcinomas, sendo estes o carcinoma anaplásico (1/1,72%); e o micropapilífero (1/1,72%) e houve também presença expressiva dos sarcomas mamários (5/8,62%) (Tabela 2) (Figura 6 - B).

Quanto à classificação do estágio oncológico, as cadelas portadoras de tumores mamários encontraram-se em maior quantidade no estágio III, correspondendo a 33% de animais com tumores maiores que 5 cm, porém com ausência de metástase em linfonodos ou à distância. Además, quando comparado animais em estágio inicial da doença (I e II) e animais em estágio avançado (II, IV e V), ainda assim observa-se maior frequência de animais pertencentes aos estágios mais avançados, de pior prognóstico (Tabela 6).

Tabela 6: Frequência de lesões da glândula mamária e distribuição por estadiamento oncológico em cadelas.

Lesão	Tipo	Frequência (%)	ESTADIAMENTO				
			Estádio I	Estádio II	Estadio III	Estadio IV	Estadio V
LENN*	Hiperplasia lobular	1 (1.72)					
OUTROS	Lipoma	3 (5.20)					
	Esteatonecrose	1 (1.72)					
	Tecido fibroso benigno	1 (1.72)					
	Tecido fibroadiposo típico	1 (1.72)					
	Outros subtotal	6 (10.35)					
BENIGNO	Fibroadenoma	3 (5.20)					
	Tumor misto benigno	5 (8.62)					
	Adenoma papilífero cístico	1 (1.72)					
	Benigno Subtotal	9 (15.52)					
MALIGNO	Carcinoma de tumor misto	25 (43.10)	5 (11.90)	9 (21.42)	8 (19.04)	3 (7.14)	
	Carcinoma tubular	5 (8.62)	1 (2.40)	1 (2.40)	3 (7.14)		
	Carcinoma sólido	2 (3.44)			1 (2.40)		1 (2.40)
	Carcinoma papilar	3 (5.20)	1 (2.40)	1 (2.40)		1 (2.40)	
	Carcinoma anaplásico	1 (1.72)				1 (2.40)	
	Sarcoma baixo grau indiferenciado	1 (1.72)			1 (2.40)		
	Sarcoma estromal	2 (3.44)			1 (2.40)		1 (2.40)
	Carcinoma micropapilífero	1 (1.72)				1 (2.40)	
	Carcinosarcoma	2 (3.44)			1 (2.40)		1 (2.40)
	Maligno Subtotal	42 (72.41)					
	Total	58 (100)					

* LENN – Lesão epitelial não neoplásica
De acordo com Cassali et al.. (2014)

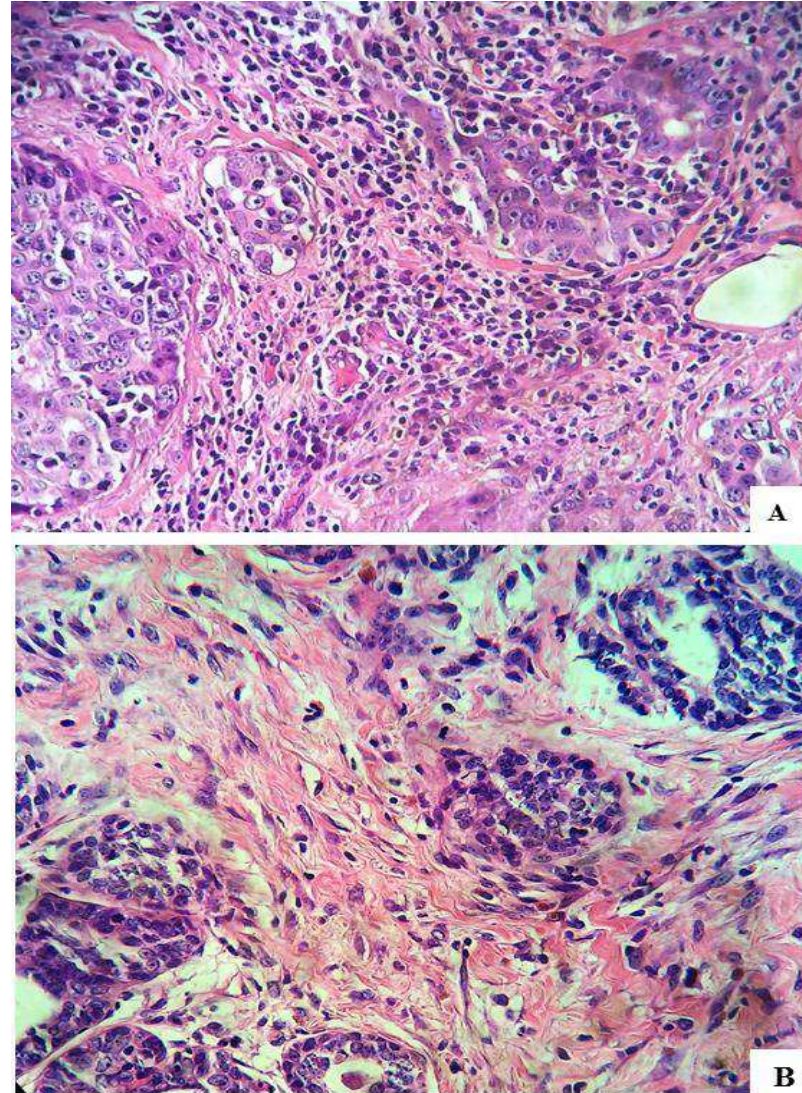


Figura 2: Fotomicrografias representativas de lesões em glândulas mamárias de cadelas coradas com hematoxilina-eosina. **A** – Carcinoma Micropapilífero (H&E, 40x). Observar proliferação intraluminal de células com alto pleomorfismo nuclear. **B** – Carcinosarcoma (H&E, 40x). Observar túbulos entremeados a células fusiformes atípicas.

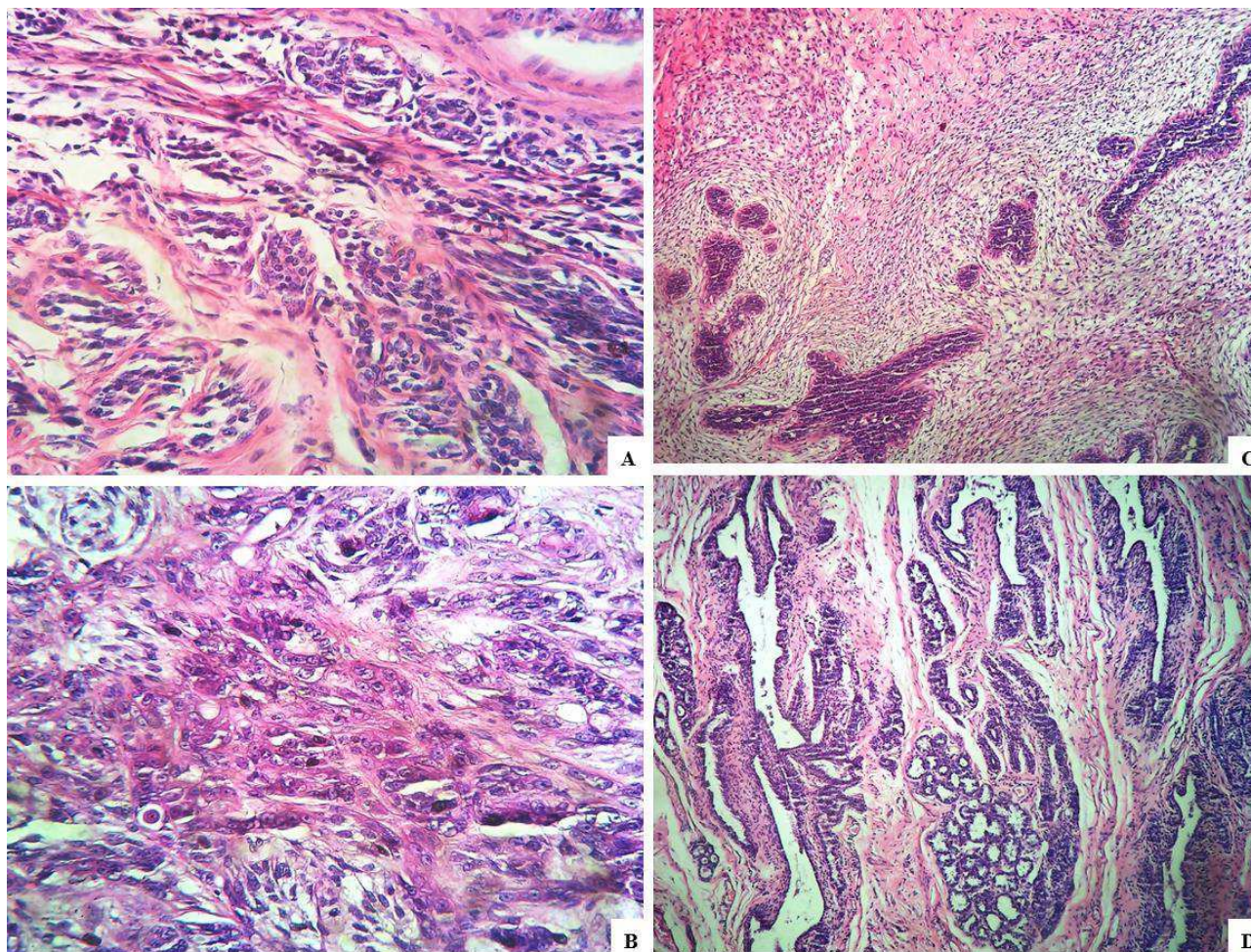


Figura 3: Fotomicrografias representativas de lesões em glândulas mamárias de cadelas coradas com hematoxilina-eosina. **A** – Carcinoma em tumor misto (Grau I) (H&E, 20x). Observar arranjos tubulares com leves atípias entremeadas a estroma mioepitelial benigno. **B** – Carcinoma em tumor misto (Grau II) (H&E, 40x). Observar arranjos tubulares com moderada atipia, entremeadas a ninhos de células mioepiteliais. **C** – Fibroadenoma (H&E, 5x). Observar arranjo glandular benigno entremeadado a estroma mioepitelial hiperplásico. **D** – Tumor misto benigno (H&E, 10x). Observar arranjo glandular e ductal típico entremeadado a estroma mioepitelial benigno.

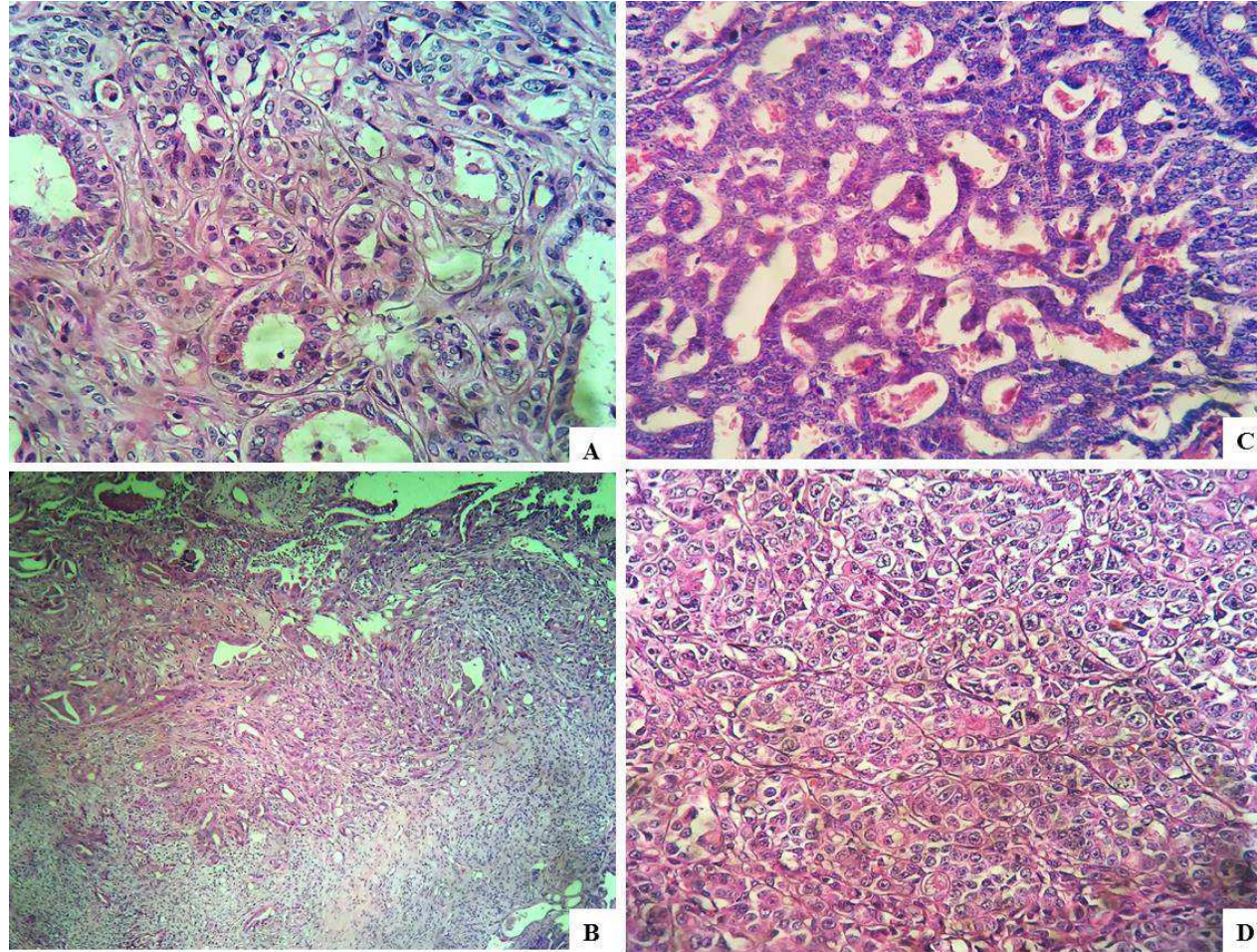


Figura 4: Fotomicrografias representativas de lesões em glândulas mamárias de cadelas coradas com hematoxilina-eosina. **A e B** – Carcinoma tubular (Grau II) (H&E, 20x e 5x). Observar predomínio de arranjos tubulares bem definidos delimitados por células com moderado pleomorfismo. **C** – Carcinoma papilar (Grau III) (H&E, 20x). Observar predomínio de arranjos papilíferos de células com alto pleomorfismo nuclear. **D** – Carcinoma sólido (Grau III) (H&E, 40x). Observar arranjos sólidos coesos de células com alto pleomorfismo nuclear.

Foram realizadas análises das variáveis hematológicas de 31 animais em diferentes estádios e submetido à análise hematológica e bioquímica. Os resultados mostram que as cadelas apresentaram diferença significativa na série eritrocitária com evidência para as hemácias ($p=0,0443$) entre os grupos I e IV ($p= 0,0095$) e entre os estadiamentos III e IV ($p= 0,0121$). Para a hemoglobina (Hb) os estadiamentos I, II e III também diferiram do estadiamento IV ($p=0,0415$). Já para o hematócrito, observou-se diferença estatística entre os estadiamentos I e IV ($p=0,0389$) (Tabela 7).

Dos animais com alterações eritrocitárias, 38,7% ($n=12$) cadelas mostraram grau de anemia de leve a moderada, sendo estas determinadas de acordo com os valores de hemoglobina sendo Hb entre 9-11 g/dL, consideradas como anemia leve e $Hb \leq 8$ classificadas como moderada. Nesse caso, 22,5% das amostras analisadas apresentaram grau de anemia leve, sendo presentes nos estadiamentos I, II e III. Por outro lado, 16,2% apresentaram anemia moderada, estando presente nos estádios IV e V. O teste exato de Fisher mostrou que há uma correlação entre o estadiamento do animal e o estado de anemia ($p=0,0217$), sugerindo que quanto maior o estadiamento pior o prognóstico da cadela portadora de tumor mamário (Tabela 7).

Tabela 7: Alterações hematológicas em fêmeas portadoras de tumor mamário de acordo com o estadiamento.

PARÂMETROS HEMATOLOGICOS	Estadiamento					
	V.R.	Estadio I	Estadio II	Estadio III	Estadio IV	Estadio V
Leucócitos (/ μ L)	6000- 17000	10150 \pm 2937	9436 \pm 1159	15042 \pm 1990	13250 \pm 694,6	11700 \pm 3677
Eosinófilos (/ μ L)	100-1250	796,8 \pm 2010	325,7 \pm 98,50	1219 \pm 458,5	756,0 \pm 170,7	409,3 \pm 66,13
Neutrófilos (/ μ L)	3000- 11500	6938 \pm 1775	6773 \pm 1230	10362 \pm 1529	9966 \pm 1266	9724 \pm 3465
Linfócitos (/ μ L)	1000-4800	2312 \pm 984,9	2188 \pm 279,2	2682 \pm 399,7	2441 \pm 808,4	1520 \pm 224,80
Hemácias (milhões/ mm^3)	5.5-8.5	6,80 \pm 0,51**	6,336 \pm 0,44	6,685 \pm 0,50*	4,090 \pm 0,15	5,403 \pm 0,90
Hemoglobina (g/dL)	12-18	13,83 \pm 1,029**	12,89 \pm 0,93**	13,53 \pm 0,91**	8,183 \pm 0,30	10,81 \pm 1,80
Hematócrito (%)	37-55	45,67 \pm 3,403**	41,86 \pm 2,91	44,50 \pm 3,00	27,00 \pm 1,0	35,7 \pm 5,92
Plaquetas (/ mm^3)	200.000- 900.000	326667 \pm 42336	308714 \pm 47173	288500 \pm 31408	263000 \pm 63106	314333 \pm 28204

* $p < 0,05$ vs Estadiamento IV. ** $p < 0,01$ vs Estadiamento IV (one way ANOVA Newman Keuls). Os valores de p são: Hemácia: $p = 0,0443$, Hemoglobina: $p = 0,0415$, Hematócrito: $p = 0,0389$.

Os resultados da análise bioquímica dos parâmetros séricos analisados estão apresentados na tabela 8. Verificou-se que houve diferença significativa para proteínas totais, albumina e cálcio. Em relação às proteínas totais ($p = 0,0329$) e albumina ($p = 0,0355$), observou-se que quanto maior o grau de estadiamento dos tumores mamários há uma redução significativa dos seus níveis séricos quando comparado aos demais estádios. A hipoproteinemia foi evidenciada em 35,5% das amostras analisadas, estando presente nos estadiamentos I ($n = 01$), II ($n = 03$), IV ($n = 02$) e V ($n = 02$). A hipoalbuminemia foi constatada em 25,8% das amostras de sangue incluídas nesse estudo, sendo presente nos estadiamento II ($n = 03$), III ($n = 01$), IV ($n = 02$) e V ($n = 02$).

Quanto aos níveis circulantes de cálcio, pode-se observar que há um aumento progressivo e significativo dos seus valores em relação ao estadiamento dos tumores ($p=0,0002$), sugerindo uma hipercalcemia relativa. Não houve diferença significativa para os demais parâmetros avaliados.

Tabela 8: Alterações bioquímicas séricas em fêmeas portadoras de tumor mamário de acordo com o estadiamento.

PARÂMETROS BIOQUIMICOS	V.R.	Estadiamento				
		Estadio I	Estadio II	Estadio III	Estadio IV	Estadio V
AST (UI/L)	8.9 - 48.5	16,53±2,11	19,80±3,20	22,90±4,30	17,20±4,60	20,9±5,20
ALT (U/L)	<50	16,17±4,35	24,62±9,10	15,90±3,62	12,05±1,52	5,50±0,50
FA (U/L)	<156	24,70±6,51	21,83±6,40	32,30±9,30	27,33±5,00	36,00±4,00
UREIA (mg/dL)	21-60	44,33±10,94	38,00±4,80	47,13±8,90	34,33±5,50	48,5±17,50
CREATININA (mg/dL)	0.5-1.5	0,28±0,03	0,38±0,06	0,30±0,40	0,40±0,09	0,43±0,20
PROTEINAS TOTAIS g/dL	6-8	6,90±0,40	5,90±0,50*	8,10±0,70	6,70±0,54	5,20±0,90*
ALBUMINA (g/L)	2,6-3,3	3,45±0,35	2,80±0,40	3,60±0,43	2,80±0,60	1,52±0,30*
CÁLCIO (mg/dL)	9-11.3	6,93±0,62 ^{a,*}	7,05±0,60 ^{a,*}	7,11±0,40 ^{a,*}	9,65±0,40	9,50±0,50

* $p<0,05$ vs Estadiamento III, ^a $p<0,05$ vs Estadiamento IV (one-way Anova, Newman Keuls). Os valores de p são: Proteína: $p=0,0329$, Albumina: $p=0,0355$, Cálcio: $p=0,0002$.

6. DISCUSSÃO

Estudos clínico-patológicos de câncer em Medicina veterinária são ferramentas muito importantes para melhor compreender o comportamento dos cânceres em uma população animal e definir novas estratégias para controle da doença.

A prevalência de tumores mamários malignos da população de fêmeas em estudo (72,41%) está de acordo com literaturas que descrevem a neoplasia mamária canina como uma doença altamente prevalente em cadelas, variando de 26 a 73% (ANDRADE et al., 2010; OLIVEIRA FILHO et al., 2010; MUNSON & MORESCO, 2007). Contudo, a alta frequência com que esses tumores malignos atingem a população canina opõe-se à literatura que registra apenas 50% de cadelas acometidas com tumores mamários malignos em países desenvolvidos (SLEECKX et al, 2011; SORENMO, 2003), porém, está de acordo com estudos brasileiros.

Filgueira Araújo e Silva (2005) estudaram cadelas com tumores mamários no estado do Ceará - Brasil e mostraram uma frequência de 70,4%. Oliveira Filho et al. (2010) obtiveram resultados semelhantes em um estudo no Rio Grande do Sul – Brasil. Toríbio et al. (2012), estudaram uma população de 132 cadelas em Salvador - Bahia - Brasil, observando uma frequência de tumor maligno de 90,9%. Estes resultados mostram que a frequência de tumores mamários, em países com baixo índice de desenvolvimento como o Brasil, é bastante elevada, resultados estes semelhantes aos encontrados na população canina do presente estudo.

Uma situação que muito tem contribuído para esse quadro são os hábitos dos proprietários, pois estes expõem seus cães a substâncias cancerígenas como poluição ambiental, exposição a substâncias químicas, nicotina, alimentação rica em gorduras e condimentos e uso de estrógenos, contribuindo significativamente para o aumento do número de diagnósticos de neoplasias mamárias em animais de companhia (ANDRADE, et al., 2010; MILLÁN, et al., 2013).

A idade é outro fator relevante para o aparecimento do câncer mamário em cadelas. Neste estudo observou-se que no momento do diagnóstico as cadelas tinham em média 10,3 anos. Estes dados corroboram com relatos da literatura onde afirmam que surgimento de tumores na glândula mamária estão mais associados a cadelas de meia-idade e idosas (SLEECKX et al, 2011.; SORENMO et al., 2011) e também se

assemelham aos achados de Biondi et al (2014) que em seus estudos sobre aspectos clinico-patológicos encontrou animais acometidos em uma faixa de etária de 9.3 ± 2.32 anos.

Observando-se o porte e as raças dos animais, verificou-se que a categoria de porte pequeno foi a mais prevalente com destaque para os poodles. Constatou-se também que a menor frequência se deu em animais de grande porte, tendo como maior representante o Pastor Alemão. Já os animais de médio porte apresentaram frequência intermediária, porém os SRD foram os mais prevalentes dentre todas as raças estudadas. Os resultados citados acima estão de acordo com o trabalho de Salas et al (2015), quando estudaram a epidemiologia dos tumores mamários em cadelas.

Outras raças pequenas também foram observadas como pinscher, dachshund, yorkshire. Para a categoria de médio porte outros animais foram observados com relativa frequência, sendo eles o Cocker Spaniel e o Basset hound. Quanto às raças de grande porte também podem ser citados outros representantes como pitbull, doberman e os rottweilers, em menor quantidade. As raças supracitadas (com exceção da raça Pinscher) foram apontadas como tendo maior risco de desenvolvimento de tumores mamários (SORENMO 2003). Entretanto, todas essas raças são muito prevalentes em nossa região e constituíram as principais raças de cães afetados (FIGHERA et al. 2008).

A ração comercial (industrial) é considerada uma dieta previamente balanceada, portanto a adição de outros alimentos como petiscos ou de substitutos alimentares como forma de interação social e afetiva entre o proprietário e o cão pode levar ao consumo excessivo de nutrientes, excedendo as necessidades energéticas do animal e contribuindo para desenvolvimentos de tumores em animais (JERICÓ & SCHEFFER, 2002; STREIFF et al., 2002). Em nosso trabalho pode-se observar que a grande maioria das cadelas alimentava-se de ração associada à comida caseira e para estas houve maior frequência de desenvolvimento de nódulos malignos.

A influência hormonal já foi relatada em diversos trabalhos como o de Silva et al. (2004) e Lana et al. (2007), Millán, et al. (2013). A Castração prévia à exérese tumoral foi pouco relatada em nosso estudo, sendo as cadelas não castradas as mais prevalentes. Assim percebe-se a falta de informação dos tutores quanto aos fatores preventivos da castração. O índice de risco de desenvolvimento de neoplasias mamárias varia entre cadelas castradas e não-castradas e depende ainda da fase em que a castração é efetuada (FONSECA & DALECK 2000).

O uso contínuo e prolongado de progesterona ou progestinas sintéticas tem sido diretamente relacionado ao aumento no número de casos de hiperplasias e neoplasias benignas de mama. Enquanto que a administração de progestinas combinadas a estrógenos ou de altas doses de progesterona estão associados particularmente à ocorrência de tumores malignos (MISDORP 2002; MILLÁN et al., 2013).

Nesta pesquisa o uso de contraceptivos foi informado em 3 (5,9%) casos. Destes, 2 apresentaram neoplasias malignas e apenas 1 apresentou neoplasia benigna. Entretanto, não foi informado o tipo de contraceptivo administrado nos cães deste estudo. Estes resultados assemelham-se com o estudo realizado por Oliveira Filho et al (2010) quando realizou uma análise retrospectiva de 1.647 tumores mamários em cães e observou que dos 120 animais que fizeram uso de anticoncepcional, a maioria desenvolveu tumores malignos.

O desenvolvimento de neoplasias é mais frequente, segundo Moulton (1990) e Fonseca e Daleck (2000), nas mamas abdominais e inguinais. Esses dados se confirmam o encontrado neste estudo, onde os tumores malignos mostraram maior predileção para mamas abdominais e inguinais. Porém, para os tumores benignos, pode-se observar sua distribuição em quantidades diferentes com poucas mamas inguinais acometidas, sendo sua maior quantidade em mamas abdominais e torácicas. As mamas torácicas foram atingidas em quantidades moderadas tanto em tumores benignos quanto malignos assemelhando-se a estudos realizados por OLIVEIRA FILHO et al. (2010) onde pode constatar resultados similares aos relatados neste estudo.

Porém alguns autores diferem dessa afirmativa acima citando somente glândulas inguinais como sendo as de maior frequência da ocorrência de neoplasias mamárias em cadelas. Segundo Peleteiro (1994) a ação do estrógeno e progesterona leva a um desenvolvimento do sistema tubular. Acredita-se que essa sensibilidade a estes hormônios da esfera reprodutiva possam fornecer o desenvolvimento de neoplasias estrógeno/progesterona dependentes.

O maior número de tumores nas mamas abdominais e inguinais tem sido atribuído também a maior quantidade de parênquima nessas mamas por alguns autores (QUEIROGA & LOPES 2002a). Entretanto, a explicação mais aceita possivelmente seja de que há maior abundância de receptores hormonais nessas mamas, favorecendo assim a ocorrência de neoplasias (DONNAY et al. 1995).

Os tumores malignos são a principal causa da morte ou razão para eutanásia em cadelas devido ao prognóstico desfavorável e às complicações sistêmicas que ocorrerem (ANDRADE et al., 2012). O conhecimento da frequência, assim como das características epidemiológicas é importante para o tratamento e profilaxia destes. Considerando o estudo em questão, observou-se que a comparação da frequência de ocorrência dos tumores malignos com seu tecido de origem apresentou alterações no comportamento biológico dos tumores mamários. Dois estudos relevantes que avaliaram as neoplasias mamárias caninas apontaram os carcinomas em tumor misto (25,35%) e os carcinomas simples (29,1%) como subtipos mais prevalentes, respectivamente (CASSALI et al., 2009; OLIVEIRA FILHO et al., 2010). Estes resultados são de extrema importância, pois mostram como as neoplasias mamárias se distribuem nesses animais, contribuindo desta forma para melhor estabelecimento do prognóstico e tratamento de fêmeas caninas acometidas com neoplasias mamárias

Para os tumores malignos diagnosticados neste estudo o mais prevalente foi o carcinoma em tumor misto, seguidos dos carcinomas tubulares. A alta prevalência dos tumores mistos malignos também foi observada em outros estudos (DALECK et al. 1998, ZUCCARI et al. 2001, OLIVEIRA et al. 2003). Porém Salas et al. (2015) em seus estudos reportou os adenocarcinomas como as lesões mais frequentes, seguidas dos tumores mistos e fibrossarcomas, diferindo dos resultados aqui encontrados.

Cassali et al (2014) no consenso brasileiro para diagnóstico, prognóstico e tratamento de tumores mamários caninos, considerou os subtipos carcinoma micropapilífero e anaplásico como tipos especiais de carcinomas, tipos estes encontrados nos nossos resultados assim como os carcinossarcomas, pois estes apresentam alto grau de malignidade. Porém, o prognóstico para os carcinossarcomas é ainda mais reservado do que para os carcinomas especiais.

O estadiamento clínico é determinado de acordo com o sistema TNM estabelecido pela Organização Mundial de Saúde (OMS) para tumores mamários caninos. Com base neste sistema, o tamanho da lesão primária (T), a extensão da sua expansão para os nódulos linfáticos regionais (N) e a presença ou ausência de metástases distantes (M) deve ser apreciado (CASSALI, 2014).

A determinação do estágio clínico permite a definição da extensão do tumor, como consequência, o prognóstico pode ser melhor estabelecido e o tratamento pode ser planejado. Este também oferece informações precisas ao patologista relativo ao material

enviado para análise e contribui nas observações clínicas de diferentes fontes (CASSALI, 2014).

As cadelas cujos tumores eram de caráter maligno foram classificadas de acordo com o sistema TNM e alocadas em estádios oncológicos. Assim estas se encontraram em maior quantidade no estágio III, correspondendo a animais com tumores maiores que 5 cm, porém com ausência de metástase diagnosticada em linfonodos locais ou à distância. E quando avaliado de forma mais ampla, estas se encontraram em maior quantidade nos estágios mais avançados da doença (III, IV e V) comparado aos estágios iniciais (I e II) com menor frequência. Importantes resultados também foram citados por DITTRICH et al. (2014) que detectaram 85% de seus animais pertenciam a estádios mais avançados da doença.

Em medicina veterinária a prevalência e relevância clínica da presença de anemia em cães com neoplasia mamária é desconhecida e pobremente reportada (CHILDRESS, 2012; MILLER et al., 2009). Contudo, em mulheres portadoras de câncer de mama existe uma alta incidência de anemia no momento do diagnóstico da doença e este achado sugere correlação com pior resposta ao tratamento, prognóstico e sobrevida (KIRSHNER et al., 2004; LEONARD et al., 2005). No presente estudo não foram encontradas alterações nas taxas leucocitárias, porém a anemia foi observada de forma pronunciada no estágio IV quando comparadas com os estádios I, II e III mostrando progressão da doença destes pacientes, estágio avançado da doença está correlacionado com a presença de anemia, sugerindo que a avaliação do hemograma pode ser usada como importante ferramenta para determinação do prognóstico da neoplasia mamária.

Estádios avançados da doença têm sido correlacionados com a presença de anemia, assim acredita-se que a causa mais importante de anemia em pacientes com câncer seja a anemia da doença inflamatória, comumente referida como anemia da doença crônica, sendo caracterizada por uma inadequada produção de eritropoietina, diminuição da resposta das células progenitoras na medula óssea à eritropoietina, redução da meia-vida eritrocitária e distúrbios no metabolismo do ferro (CHILDRESS, 2012).

Outra teoria para o desencadeamento de anemia seria que em pacientes com câncer o mecanismo dessa alteração estaria associada à secreção tumoral de citocinas como a IL-1 (interleucina 1) e o fator de necrose tumoral alfa (TNF- α), responsáveis por

promover sequestro de ferro, redução da meia-vida das hemácias (IL-1) e redução da secreção de eritropoietina (TNF e IL-6) (NAKAJIMA, 2010).

Alterações em valores de proteínas de fase aguda também podem ser comumente encontradas em pacientes portadores de câncer mamário (CROSSLEY et al., 2010; VIEIRA, 2010). Os valores podem variar em função do estímulo inflamatório, do tamanho do tumor primário, da presença de metástases e, principalmente, quando há presença de ulcerações tumorais (TECLES et al., 2009).

Pode-se perceber hipoalbuminemia significativa para os animais que se encontravam no estágio V. Este achado pode ser correlacionado com a evolução da doença, onde geralmente os animais pertencentes a este estágio possuem neoplasias maiores que 5cm e em sua maioria ulceradas. Resultados semelhantes puderam ser encontrados por Battisti et al. (2013) onde puderam observar diminuição desta proteína no grupo de cadelas com neoplasias mamárias ulceradas.

Estudos afirmam haver redução dos teores de albumina em pacientes portadores de neoplasias ulceradas, devido ao aumento expressivo da PCR e Hp como mecanismo de compensação (CALAZANS et al, 2009). Outros estudos asseguram que a albumina é uma proteína de fase aguda negativa que tende a diminuir sua concentração sérica após um estímulo inflamatório devido à inibição da sua síntese pelas citocinas pró-inflamatórias e ao aumento da permeabilidade vascular com consequente saída para os espaços extravasculares (CERÓN et al., 2008; PEREIRA & BURINI, 1992; CORRÊA & BURINI, 2000).

Quanto às proteínas totais, houveram diferenças significativas nos estágios II e V, estes valores encontram-se abaixo dos valores mínimos de referência justificando os achados de BURINI (2002) quando associou seus achados a processo inflamatórios intensos ou neoplásicos acompanhados de desnutrição.

BURINI (2002) encontrou também, em animais nos estágios avançados de anemia, um quadro de hipoproteinemia, relato este que contribuem de forma positiva com os encontrados em nossos animais caracterizando doença oncológica avançada, contudo os valores das enzimas hepáticas não sofreram alterações nos levando a sugerir que este quadro se deve a uma possível diminuição na ingestão de alimentos pela diminuição do apetite nesses animais em estágio avançado da doença.

Não houve alteração dos níveis de FA em todos os animais, considerando-se os valores de referência para a espécie e o mesmo observou-se para as enzimas de função hepática ALT e AST. O aumento da atividade da FA pode estar relacionado a algumas

situações clínicas inespecíficas e a outras doenças, porém pode ocorrer pela presença de metástases ósseas, em que há um aumento da atividade osteoclástica e reabsorção óssea (SERPIL et al., 2009; SCOTT et al., 2011). Keshaviah (2007) mensurou várias enzimas em pacientes com metástase ósseas secundárias a neoplasias mamárias e concluiu que apesar da inespecificidade da FA ela deve ser escolhida em detrimento à AST e ALT para monitoramento de pacientes oncológicos

A hipercalcemia é uma síndrome paraneoplásica comumente relatada em cães com linfomas, mas tem sido também observada em outros tipos de neoplasias incluindo os carcinomas e adenocarcinoma mamários (BERGMAN, 2013). Em processos neoplásicos esta síndrome resulta da produção de substâncias tumorais como a proteína semelhante ao paratôrmônio (PTHrP) (KUBOTA et al., 2002), que estimulam a hipercalcemia através da mobilização óssea e a reabsorção renal do cálcio.

Porém em nosso estudo observou-se hipocalcemia com aumento relativo, de acordo com a progressão da doença. Embora seja de ocorrência rara (BERGMAN, 2013), a hipocalcemia em cadelas com neoplasia mamária pode estar associada à secreção anormal de calcitonina pelos tumores, como previamente descrito em humanos com câncer de mama (HILLYARD et al., 1976).

Quanto à literatura, a hipercalcemia pode provocar nefropatia com conseqüente poliúria, polidipsia e sinais da síndrome urêmica (WELLER & HOFFMAN, 1992; WELLER et al., 1992) e está associada à maior morbidade de todas as síndromes paraneoplásicas (CARDOSO et al., 2004), entretanto, quando avaliada a função renal não houveram diferenças significativas quanto às suas enzimas já que os níveis de cálcio não ultrapassaram os valores de referência para a espécie.

7. CONCLUSÕES

- Os tumores mistos malignos foram os mais prevalentes, desta forma justifica-se sempre a realização de histopatologia para diagnóstico de tumores mamários, evitando assim resultados errôneos;
- O estadiamento clínico oncológico deve ser sempre realizado, pois estes direcionam o prognóstico e tratamento da doença oncológica em animais, contribuindo para a correlação dos dados e obtenção de informação a respeito da evolução da doença;
- As alterações hematológicas e bioquímicas encontradas sugerem que a neoplasia mamária induz a síndrome paraneoplásica, interferindo nos tratamentos aplicados, no prognóstico e na sobrevida dos pacientes. Además, estes devem ser mais estudados, pois há pouca informação em animais, assim a elucidação e a correção desta enfermidade secundária ficam comprometidas.

8. REFERÊNCIAS

ANDRADE, F. H. et al. Malignant mammary tumor in female dogs: environmental contaminants. **Diagn Pathol**, v. 5, p. 45, 2010. Available from: <<http://www.diagnosticpathology.org./content/5/1/45>>. Viewed: 18 Mar. 2015. doi: <http://dx.doi.org/10.1186/1746-1596-5-45>.

ANDRADE, L. F. S. et al. Tumores de cães e gatos diagnosticados no semiárido da Paraíba. **Pesq. Vet. Bras**, v. 32, n. 10, p. 1037-1040, 2012.

ALMEIDA, V. L. et al. Câncer e agentes antineoplásicos ciclo-celular específicos e ciclo-celular não específicos que interagem com o DNA: uma introdução. **Quim Nova**, v. 28, n. 1, p. 118-29, 2005.

BATTISTI, M. K. B. et al. Acute phase proteins in female dogs with mammary tumors. **Ciência Rural**, v. 43, n. 5, p. 902-907, 2013.

BERGMAN, P. J. Mammary gland tumors. Anything new? In: Small Animal Proceedings American College Of Veterinary Surgeons Symposium. **Proceedings**, p. 441-44. 2004.

BERGMAN, P. J. **Paraneoplastic syndromes**. In: Withrow SJ, Vail DM. Small animal clinical oncology. 4th ed. St. Louis: Saunders Elsevier; p. 77-94. 2007.

BERGMAN, P. J. **Paraneoplastic syndromes**. In: Withrow, SJ, Vail, DM, Page RL. Withrow & MacEwen's Small animal clinical oncology. 5th ed. St. Louis: Saunders Elsevier, 97. p. 83- 248. 2013.

BIONDI, L. R. et al. Canine mammary tumors in Santos, Brazil: clinicopathological and survival profile. **Braz. J. Vet. Res. Anim. Sci**, v. 51, n. 3, p. 252-262, 2014.

CORRÊA, C. R.; BURINI, R. C. Proteínas plasmáticas reativas positivas à fase aguda. **J. bras. patol**, v. 36, n. 1, p. 26-34, 2000.

BURINI, C. H. P. **Caracterização clínica, citopatológica e bioquímica do câncer mamário de cadelas sem raça definida**. Dissertação (Mestrado em Medicina Veterinária – Clínica Veterinária) – Faculdade de Medicina Veterinária e Zootecnia, Campus de Botucatu, Universidade Estadual Paulista, 2002.

CALAZANS, S. G. et al. Proteinograma sérico de cães sadios e com linfoma obtido por eletroforese em gel de poliacrilamida (SDS-PAGE). **Arquivo Brasileiro de Medicina Veterinária e Zootecnia**, p. 1044-1048, 2009.

CALAZANS, S. G. Anais do I Simpósio de Oncologia Comparada. **Investigação**, v. 14, n. 3, 2015.

CARDOSO, M. J. L. et al. LINFOMA CANINO–ACHADOS CLÍNICO-PATOLÓGICOS (Clinical pathologic alterations-canine lymphoma). **Archives of Veterinary Science**, v. 9, n. 2, p. 25-29, 2004.

CASSALI, G. D. **Aspectos morfológicos, imunohistoquímicos e citométricos de tumores mamários da cadela - aspectos comparativos com neoplasias da mama humana.** [Tese – Doutorado]. Minas Gerais – Pós Graduação em Patologia, Universidade Federal de Minas Gerais, 2000.

CASSALI, G. D. et al. A new methodology for the improvement of diagnostic immunohistochemistry in canine veterinary pathology: automated system using human monoclonal and polyclonal antibodies. **Arquivo Brasileiro de Medicina Veterinária e Zootecnia**, v. 53, n. 3, p. 326-331, 2001.

CASSALI, G. D.; MELO, B. M.; MADUREIRA, N.; FERREIRA, E.; BERTAGNOLLI, A. C.; RIBEIRO, G. M.; CAMPOS, C. B. **Mammary gland diagnosis of the Laboratory of Comparative Pathology - UFMG**, from 2000 to 2008. In: 34 World Small Animal Veterinary Association Congress, 2009, São Paulo. *Clínica Veterinária (Suplemento)*. São Paulo: Editora Guará. 14:173-173, 2009.

CASSALI, G. D. et al. Consensus for the diagnosis, prognosis and treatment of canine mammary tumors – 2013. **Brazilian Journal of Veterinary Pathology**, v. 7, n. 2, p. 1, 2014.

CERÓN, J. J. et al. A seven-point plan for acute phase protein interpretation in companion animals. **The Veterinary Journal**, v. 177, n. 1, p. 6-7, 2008.

CHILDRESS, M. O. Hematologic abnormalities in the small animal cancer patient. **Vet Clin North Am Small Anim Pract**. v. 42, p. 123-155, 2012.

CONNOLLY, G. C.; KHORANA, A. A.; KUDERER, N. M, et al. Leukocytosis, thrombosis and early mortality in cancer patients initiating chemotherapy. **Thrombosis Research**. v. 126, p. 113-118, 2010.

CROSSLEY, R. et al. Determinación de proteína C-reativa en hembras caninas con tumores mamarios benignos y malignos. **Archivos de medicina veterinaria**, v. 42, n. 1, p. 101-105, 2010.

DALECK, C. R.; FRANCESCHINI, P. H.; ALESSI, A. C.; SANTANA, A. E. Aspectos Clínicos e Cirúrgicos do Tumor Mamário Canino. **Ciência Rural**, v.28, n.1. 1998.

DA SILVA, A.E.; SERAKIDES, R.; CASSALI, G.D. Carcinogênese hormonal e neoplasias hormônio-dependentes. **Ciência Rural**, v.34, n.2, p.625-633, 2004.

DE CAMPOS ZUCCARI, D. A. P.; SANTANA, A. E.; ROCHA, N. S. Correlação entre a citologia aspirativa por agulha fina e a histologia no diagnóstico de tumores mamários de cadelas. **Brazilian Journal of Veterinary Research and Animal Science**, v. 38, n. 1, p. 38-41, 2001.

DE NARDI, A. B.; RODASKI, S.; SOUZA, R. S.; COSTA, T. A.; MACEDO, T. R.; RODIGHIERI, S. M.; RIOS, A.; PIEKARZ, C. H. Prevalência de neoplasias e modalidades de tratamento em cães atendidos no Hospital Veterinário da Universidade Federal do Paraná. **Archives of Veterinary Science**, v. 7, n. 2, p.15-26, 2002.

DE NARDI, A. B. et al. Neoplasias mamárias. **Daleck CR, De Nardi AB, Rodaski S. Oncologia em cães e gatos. São Paulo: Roca**, p. 372-383, 2009.

DIETL, B.; MARIENHAGEN, J.; SCHÄFE, C.; KÖLBL, O. The prognostic value of anaemia at different treatment times in patients with locally advanced head and neck cancer treated with surgery and postoperative radiotherapy. **Clinical Oncology**. v.19, p. 228-233, 2007.

DITTRICH, R. L.; DORNBUSCH, P. T.; GUÉRIOS, S. D. Alterações no hemograma de cadelas com neoplasia mamária. **Cienc. anim. bras.**, Goiânia, v.15, n.1, p. 87-92, 2014.

DESANCHO, M. T.; RAND, J. H. Coagulopathic complications of cancer patients. **Cancer medicine. 8th edition. Shelton (CT): PMPH-USA**, p. 1813-22, 2010.

DONNAY, I. et al. Comparison of estrogen and progesterone receptor expression in normal and tumor mammary tissues from dogs. **American journal of veterinary research**, v. 56, n. 9, p. 1188-1194, 1995.

DONEGAN, W. L.; SPRATT, J.S. Multiple primary cancers in mammary and extra mammary sites of cancer metastatic to the breast. **Cancer of the breast**, Philadelphia, p. 632-47. 1988.

ELSTON, C. W.; ELLIS, I.O. Pathological prognostic factors in breast cancer. I. The value of histological grade in breast cancer: experience from a large study with long-term follow-up. **Histopathology**, v. 19, n. 5, p. 403-410, 1991.

FELICIANO, M. A. R.; JOÃO, C. F.; CARDILLI, D. J.; CRIVELARO, R. M.; VICENTE, W. R. R. Neoplasia mamária em cadelas – revisão de literatura. **Revista científica eletrônica de Medicina Veterinária**: Ano IX, n.1, São Paulo, 2012.

FERNANDES, C. C. et al. Frequência de neoplasias cutâneas em cães atendidos no hospital veterinário da Universidade Federal de Uberlândia durante os anos 2000 a 2010= Frequency of skin cancer in dogs treated at the Federal University of Uberlândia veterinary hospital from 2000. **Bioscience Journal**, v. 31, n. 2, 2015.

FERREIRA JR, S. C.; MARTINS, M. L.; VILELA, M. J. Reaction-diffusion model for the growth of avascular tumor. **Physical Review E**, v. 65, n. 2, p. 021907, 2002.

FERREIRA, E. et al. Protocol for the anatomopathological examination of canine mammary tumors. **Arquivo Brasileiro de Medicina Veterinária e Zootecnia**, v. 55, n. 1, p. 105-109, 2003.

FERREIRA, E. et al. The relationship between tumour size and expression of prognostic markers in benign and malignant canine mammary tumours. **Veterinary and comparative oncology**, v. 7, n. 4, p. 230-235, 2009.

FIGHERA, R. A. et al. Causas de morte e razões para eutanásia de cães da Mesorregião do Centro Ocidental Rio-Grandense (1965-2004). **Pesq. Vet. Bras.** V.28, n.4, p. 223-230, 2008.

FONSECA C. S.; DALECK C. R. Neoplasias mamárias em cadelas: influência hormonal e efeito da ovário-histerectomia como terapia adjuvante. **Ciência Rural**, v. 30, n. 4, 2000.

FRAGOSO, F. S. **Abordagem do paciente com câncer e Síndrome Paraneoplásica.** Curso de oncologia em pequenos animais. Associação de Médicos Veterinários Especialistas em Pequenos Animais e Faculdades de Medicina Veterinária e Zootecnia da Área Metropolitana da Cidade do México. Realizada em 30 de julho e 01 de agosto, 2001. pp.05-31.

FRANK, D. W. et al. Mammary tumors and serum hormones in the bitch treated with medroxyprogesterone acetate or progesterone for four years. **Fertility and sterility**, v. 31, n. 3, p. 340-346, 1979.

FURIAN, M.; SANDEI, C. F. C. S.; ROCHA, E. J. N.; LOT, R. F. E. Retrospectivo dos tumores mamários em caninos e felinos atendidos no hospital veterinário da FAMED entre 2003 a 2007. **Revista Científica Eletrônica de Medicina Veterinária**, v.4. 2007.

GERMAN, A. J. The growing problem of obesity in dogs and cats. **The Journal of Nutrition**, v. 136, n. 7, p. 1940S-1946S, 2006.

GILBERTSON, S. R. et al. Canine mammary epithelial neoplasms: biologic implications of morphologic characteristics assessed in 232 dogs. **Veterinary Pathology Online**, v. 20, n. 2, p. 127-142, 1983.

GIULIANELLI, S.; MOLINOLO, A.; LANARI, C. Targeting progesterone receptors in breast cancer. **Vitamins and hormones**, v. 93, p. 161-184, 2013.

HELLMÉN, E.; LINDGREN, A. The accuracy of cytology in diagnosis and DNA analysis of canine mammary tumours. **Journal of comparative pathology**, v. 101, n. 4, p. 443-450, 1989.

HELLMÉN, E. et al. Prognostic factors in canine mammary tumors: a multivariate study of 202 consecutive cases. **Veterinary Pathology Online**, v. 30, n. 1, p. 20-27, 1993.

HELLMÉN, E. Complex mammary tumours in the female dog: a review. **Journal of dairy research**, v. 72, n. S1, p. 90-97, 2005.

HEMANTH, I. et al. Epidemiological and clinical studies on canine mammary tumors. **Indian Journal of Veterinary Research (The)**, v. 24, n. 1, p. 11-14, 2015.

HILLYARD, C. J. et al. Calcitonin in breast and lung cancer. **Clinical endocrinology**, v. 5, n. 1, p. 1-8, 1976.

ITOH, T. et al. Clinicopathological survey of 101 canine mammary gland tumors: differences between small-breed dogs and others. **Journal of veterinary medical science**, v. 67, n. 3, p. 345-347, 2005.

JERICÓ, M. M.; SCHEFFER, K. C. Aspectos epidemiológicos dos cães obesos na cidade de São Paulo. **Clínica Veterinária, São Paulo**, v. 7, n. 37, p. 25-29, 2002.

KARAYANNOPOULOU, M. et al. Histological grading and prognosis in dogs with mammary carcinomas: application of a human grading method. **Journal of comparative pathology**, v. 133, n. 4, p. 246-252, 2005.

KESHAVIAH, A. et al. CA15-3 and alkaline phosphatase as predictors for breast cancer recurrence: a combined analysis of seven International Breast Cancer Study Group trials. **Annals of oncology**, v. 18, n. 4, p. 701-708, 2007.

KHANNA, C. et al. The dog as a cancer model. **Nature Biotechnology**, v. 24, p. 1065-1066, 2006. Disponível em: <<http://www.nature.com/nbt/journal/v24/n9/full/nbt0906-1065b.html>>. Acesso em: 18 outubro. 2015. doi: <http://dx.doi.org/10.1038/nbt0906-1065b>.

KIRSHNER, J. et al. Anemia in stage II and III breast cancer patients treated with adjuvant doxorubicin and cyclophosphamide chemotherapy. **The oncologist**, v. 9, n. 1, p. 25-32, 2004.

KLOPFLEISCH, R. et al. Molecular carcinogenesis of canine mammary tumors news from an old disease. **Veterinary Pathology Online**, v. 48, n. 1, p. 98-116, 2011.

KUBOTA, A. et al. Parathyroid hormone-related protein (PTHrP) produced by dog lymphoma cells. **Journal of Veterinary Medical Science**, v. 64, n. 9, p. 835-837, 2002.

LANA, S. E.; RUTTEMAN, G. R.; WITHROW, S. J. Tumors of the mammary gland. In: WITHROW, S. J.; VAIL, D. M. **Small Animal Clinical Oncology**, Philadelphia, p.619-36. 2007.

LANA, S. E.; RUTTEMAN, G. R.; WITHROW, S. J. Tumors of the Mammary Gland. In: **Withrow & MacEwen's Small Animal Clinical Oncology**. 4. ed. St. Louis: Saunders, Elsevier, p. 619-636, 2009.

LEE, C. H.; LIM, J. H.; KIM, D. Y. Mutation and overexpression of p53 as a prognostic factor in canine mammary tumors. **Journal of Veterinary Science**, v. 5, n. 1, p. 63-69, 2004.

LICHTLER, J. **Castração precoce em pequenos animais: técnica, vantagens e riscos e uso no controle populacional**. 2014. 72. Monografia. Universidade Federal do Rio Grande do Sul, Santa Catarina, 2014.

LEONARD, R. C.; UNTCH, M.; VON KOCH, F. Management of anaemia in patients with breast cancer: role of epoetin. **Annals of oncology**, v. 16, n. 5, p. 817-824, 2005.

MANGIERI, J. **Síndromes paraneoplásicas**. Em DALECK, ET al. **Oncologia em cães e gatos**. 1ª edição. Ed. Roca; 2009. Capítulo 14, p. 238-249

MERLO, D. F. et al. Cancer incidence in pet dogs: findings of the Animal Tumor Registry of Genoa, Italy. **Journal of veterinary internal medicine**, v. 22, n. 4, p. 976-984, 2008.

MILLER, A. G. et al. Anemia is associated with decreased survival time in dogs with lymphoma. **Journal of Veterinary Internal Medicine**, v. 23, n. 1, p. 116-122, 2009.

MISDORP, W.; HART, A. A. M. Prognostic factors in canine mammary cancer. **Journal of the National Cancer Institute**, v. 56, n. 4, p. 779-786, 1976.

MILLÁN, Y. et al. **Sex Steroid Hormones and Tumors in Domestic Animals**. INTECH Open Access Publisher, 2013.

MILLS, J. N. Diagnoses From Lymph-Node Fine-Aspiration Cytology. **AUSTRALIAN VETERINARY PRACTITIONER**, v. 14, n. 1, p. 14-18, 1984.

MISDORP, W.; ELSE, R.W.; HELLMÉN, E.; LIPSCOMB, T.P. **Histological classification of mammary tumors of the dog and the cat**, Vol VII, 2nd series. Armed Forces Institute of Pathology, American Registry of Pathology, Washington D.C., and World Health Organization Collaborating Center of Worldwide Reference on Comparative Oncology, 22-23, 1999.

MISDORP, W. Tumors of the mammary gland. **Tumors in Domestic Animals, Fourth Edition**, p. 575-606, 2002.

MOE, L. Population-based incidence of mammary tumours in some dog breeds. **Journal of reproduction and fertility. Supplement**, v. 57, p. 439-443, 2000.

MORRIS, J. S. et al. Effect of ovariectomy in bitches with mammary neoplasms. **Veterinary record**, v. 142, p. 656-658, 1998.

MORRIS J. S.; DOBSON, J. M.; BOSTOCK, D. E.; O'FARRELL. Effect of ovariectomy in bitches with mammary neoplasms. **Vet. Rec.**, v.142, p.656-658, 2007.

MORRISON, W. B. Paraneoplastic Syndromes and the tumor that cause them. In: **Cancer in dogs and cats.**, 2.ed. Teton: NewMedia, p.731-747, 2001.

MOULTON, J. E.; TAYLOR, D.O.N.; DORN, C.R.; ANDERSEN, A.C. Canine mammary tumors. **Pathology Veterinary**, v.7, n.4, p. 289-320, 1970.

MOULTON, J. E. (Ed.). **Tumors in domestic animals**, Berkeley, p.672. 1990.

MUNSON, L.; MORESCO, A. Comparative pathology of mammary gland cancers in domestic and wild animals. **Breast disease**, v. 28, n. 1, p. 7-21, 2007.

NAKAJIMA, M. N. **Síndromes paraneoplásicas em pequenos animais. Botucatu**. Trabalho de conclusão de curso de graduação (Medicina Veterinária, Área de Concentração: Clínica Veterinária)– Faculdade de Medicina Veterinária e Zootecnia, Campus de Botucatu, Universidade Estadual Paulista “Júlio de Mesquita Filho”, 2010. 20p.

OGILVIE, G. K. **Síndrome Paraneoplásica**. In: ETTINGER, S. J.; FELDMANN, Tratado de medicina interna veterinária - doenças do cão e gato 5.ed. v. 1 Rio de Janeiro: Guanabara Koogan, 2004. pp. 529 – 537.

OLIVEIRA, L. O. et al. Aspectos epidemiológicos da neoplasia mamária canina. **Acta scientiae veterinariae. Porto Alegre, RS. Vol. 31, n. 2 (2003), p. 105-110**, 2003.

OLIVEIRA FILHO, J. C. et al. Estudo retrospectivo de 1.647 tumores mamários em cães. **Pesquisa Veterinária Brasileira**, v. 30, n. 2, p. 177-185, 2010.

OWEN L. N. **TNM Classification of tumors in domestic animals**. Ed. Geneva: World Health Organization, 1980.

PELETEIRO, M. C. Tumores mamários na cadela e na gata. **Revista Portuguesa de Ciências Veterinárias**, v. 89, n. 509, p. 10-29, 1994.

PHILIBERT, J. C. et al. Influence of host factors on survival in dogs with malignant mammary gland tumors. **Journal of Veterinary Internal Medicine**, v. 17, n. 1, p. 102-106, 2003.

PAOLONI, M. C.; KHANNA, C. Comparative oncology today. **Veterinary Clinics of North America: Small Animal Practice**, v. 37, n. 6, p. 1023-1032, 2007.

PEREIRA, Paulo Camara Marques; BURINI, Roberto Carlos. Reação metabólica à infecção no hospedeiro. **Rev. Hosp. Clin. Fac. Med. Univ. São Paulo**, v. 47, n. 3, p. 111-6, 1992.

PEREIRA, C. P. et al. Estudo anatômico comparativo da vascularização linfática mamária em cadelas sadias e acometidas por neoplasias. **Brazilian Journal of Morphology Science**, v. 17, n. 490, p. 135, 2000.

QUEIROGA, F., LOPES, C. Tumores mamários caninos, pesquisa de novos fatores de prognóstico. **Ver. Port. de Ciênc. Vet.**, v.97, n.543, p. 119-127, 2002.

RUTTEMAN, G. R.; WITHROW, S. J.; MACEWEN, E. G. Tumors of the mammary gland. **Small animal clinical oncology**, v. 3, p. 455-477, 2001

RUTTEMAN, G. R.; KIRPENSTEIJN, J. Practical treatment of mammary neoplasia. In: North American Veterinary Conference, **Proceed. North Am. veterinary Conf.**, Orlando, Flórida, v. 20, p. 799- 801, 2006.

SALAS, Y. et al. Epidemiological Study of Mammary Tumors in Female Dogs Diagnosed during the Period 2002-2012: A Growing Animal Health Problem. **PloS one**, v. 10, n. 5, 2015.

SCOTT, M. A. Função Hepática. **Fundamentos de patologia clínica veterinária**. 2 ed. Rio de Janeiro: Guanabara Koogan, 2011.

SERPIL, O.; MERAL, A.; MÜZEYYEN, Ö. et al. Alkaline phosphatase, cytokeratin 7, cytokeratin 8 in the diagnosis of primary lung adenocarcinoma from 148 pleura fluids specimens. **Folia Histochem. Cytobiol.** v. 47, n. 1, p. 87-92, 2009.

TECLES, Fernando et al. Serum acute phase protein concentrations in female dogs with mammary tumors. **Journal of veterinary diagnostic investigation**, v. 21, n. 2, p. 214-219, 2009.

SHARKEY, L. C.; ROSOL, T. J.; GRÖNE, A.; WARD, H.; STEINMEYER, C. Production of granulocyte colony-stimulating factor and granulocytemacrophage colony-stimulating factor by carcinomas in a dog and a cat with paraneoplastic leukocytosis. **Journal of Veterinary Internal Medicine**, Lawrence, v. 10, p. 405-408, 1996.

SILVA, A. E.; SERAKIDES, R.; CASSALI, G. D. Carcinogênese hormonal e neoplasias hormônio-dependentes. **Ciência Rural**. v.34, n.2, p.625-633, 2004.

SLEECKX, N. et al. Canine mammary tumours, an overview. **Reproduction in Domestic Animals**, v. 46, n. 6, p. 1112-1131, 2011.

SORENMO, K. Canine mammary gland tumors. **Veterinary Clinics of North America: Small Animal Practice**, v. 33, n. 3, p. 573-596, 2003.

SORENMO, K. U. et al. Development, anatomy, histology, lymphatic drainage, clinical features, and cell differentiation markers of canine mammary gland neoplasms. **Veterinary Pathology Online**, v. 48, n. 1, p. 85-97, 2011.

SORENMO K.U.; DEANNA R.W., GOLDSMIDT R.H. Tumors of the mammary gland. WITHROW S.J.; VAIL D.M. **Withrow & MacEwen`s small animal clinical oncology**. 5° Ed. Philadelphia: W. B. Saunders Company. 2013, 553-571.

STONE, E. A. **Neoplasias de Glândula Mamária**. In: Birchard J. S.; Sherding R. G. Clínica de Pequenos Animais, São Paulo, p.234-37. 1998.

STOKOL, T. Disseminated intravascular coagulation. **Veterinary Hematology. Wiley-Blackwell**, p. 679-688, 2010.

STREIFF, E. L. et al. A comparison of the nutritional adequacy of home-prepared and commercial diets for dogs. **The Journal of nutrition**, v. 132, n. 6, p. 1698S-1700S, 2002.

TORÍBIO, J. M. M. L. et al. Clinical characterization, histopathologic diagnosis and geoprocessing of mammary tumours in bitches from the city of Salvador, Bahia State. **Revista Ceres**, v. 59, n. 4, p. 427-433, 2012

TYLER, J. Exame clínico das glândulas mamárias. **Radostits, OM, Mayhew, IGJ & Houston, DM, Exame clínico e diagnóstico em veterinária**, p. 572-578, 2002.

USORO, N. I.; OMABBE, M. C.; USORO, C. A. Calcium, inorganic phosphates, alkaline and acid phosphatase activities in breast cancer patients in Calabar, Nigeria. **African Health Sciences** v. 10, n. 1, 2010.

UVA, P. et al. Comparative expression. pathway analysis of human and canine mammary tumors. **BMC Genomics**, v. 10, n. 135, p. 1-20, 2009. Avaliado em: <<http://www.biomedcentral.com/1471-2164/10/135>>. Acesso: 25 Sept. 2015. doi: <http://dx.doi.org/10.1186/1471-2164-10-135>.

WELLER, R. E.; HOFFINAN, W. E. Renal function in dogs with lymphosarcoma and associated hypercalcaemia. **Journal of Small Animal Practice**, v. 33, n. 2, p. 61-66, 1992.

WELLER, R. E. et al. Canine lymphosarcoma and hypercalcaemia: clinical, laboratory and pathologic evaluation of twenty-four cases. **Journal of Small Animal Practice**, v. 23, n. 10, p. 649-658, 1982.

VAIL, D. M.; WITHROW, Stephen J. Tumors of the skin and subcutaneous tissues. **Small Animal Clinical Oncology**. 4a ed. Saunders. United States, p. 375-401, 2007.

VIEIRA, M. C. et al. Acute phase proteins in canine lymphoma during antineoplastic chemotherapy. **Brazilian Journal of Veterinary Pathology**, v. 3, n. 2, p. 86-92, 2010.

VODERHAAR, M. A.; MORRISON, W. B.; MORRISON, W. B. Cancer in dogs and cats: medical and surgical management. **Cancer in dogs and cats: medical and surgical management**, 1998.

ZUCCARI, D. A. P. C.; SANTANA, A. E.; ROCHA, N. S. Fisiopatologia da neoplasia mamária em cadelas–revisão. **Clínica Veterinária, São Paulo**, v. 32, p. 50-54, 2001.