



UNIVERSIDADE ESTADUAL DO MARANHÃO
CENTRO DE CIÊNCIAS AGRÁRIAS
CURSO DE MEDICINA VETERINÁRIA
DEPARTAMENTO DE CLÍNICAS VETERINÁRIAS

SUELEM MARIA ARAUJO PEREIRA

**USO DE MODELAGEM 3D PARA DESENVOLVIMENTO E
CONFEÇÃO DE DISPOSITIVO PARA AMPLIAÇÃO DE SÍNFISE
PÚBLICA EM FELINO**

São Luís – MA

2022

SUELEM MARIA ARAUJO PEREIRA

**USO DE MODELAGEM 3D PARA DESENVOLVIMENTO E
CONFECCÃO DE DISPOSITIVO PARA AMPLIAÇÃO DE SÍNFISE
PÚBLICA EM FELINO**

Monografia apresentada ao curso de
Medicina Veterinária da Universidade
Estadual do Maranhão, para obtenção do
título de Bacharelem Medicina Veterinária.

Orientador: Prof. Dr. Tiago Barbalho Lima

São Luís – MA

2022

Pereira, Suelem Maria Araújo.

Uso de modelagem 3D para desenvolvimento e confecção de dispositivo para ampliação de sínfise púbica em felino / Suelem Maria Araújo Pereira. – São Luís, 2022.

43 f.

Monografia (Graduação) – Curso de Medicina Veterinária, Universidade Estadual do Maranhão, 2022.

Orientador: Prof. Dr. Tiago Barbalho Lima.

1.Impressão 3D. 2.Sinfisiotomia. 3.Cirurgia. I.Título.

CDU: 636.8:[616-089:004.9]

SUELEM MARIA ARAUJO PEREIRA

**USO DE MODELAGEM 3D PARA DESENVOLVIMENTO E
CONFEÇÃO DE DISPOSITIVO PARA AMPLIAÇÃO DE SÍNFISE
PÚBLICA EM FELINO**

Monografia apresentada ao curso de
Medicina Veterinária da Universidade
Estadual do Maranhão, para obtenção do
título de Bacharel em Medicina Veterinária.

Orientador: Prof. Dr. Tiago Barbalho Lima

APROVADO EM: 04/07/2022

BANCA EXAMINADORA

Prof. Dr. Tiago Barbalho Lima

Doutor em Cirurgia Veterinária
Universidade Estadual do Maranhão
Orientador

Profa. Dra. Ana Lúcia Abreu Silva

Doutora em Biologia Parasitária
Universidade Estadual do Maranhão
Examinadora

Profa. Dra. Solange de Araújo Melo

Doutora em Biotecnologia em Agropecuária
Universidade Estadual do Maranhão
Examinadora

Este trabalho é dedicado às minhas duas deusas: minha mãe, Selma Araujo Pereira e minha avó, Maria da Natividade Araujo por todo apoio, inspiração e benção. Assim como meus amados filhos de quatro patas: Frances, Frajola, Leitão, Catarina, Sansão e Nicolau por darem sentido à minha vida e amor incondicional durante a realização de um sonho.

AGRADECIMENTOS

Ao professor Dr. Tiago Barbalho Lima por ter sido o melhor orientador que eu poderia ter, por ter acreditado em mim e me dado todo o suporte necessário para a conclusão desse trabalho, pelas palavras de conforto, pelo otimismo e por toda a orientação nesse percurso. Sinto-me honrada por ter sido orientada por um profissional que admiro tanto e que serve de inspiração.

Às minhas deusas: minha mãe, Selma Araujo Pereira, por me dar a vida todos os dias sem medir esforços para realização dos meus sonhos, por ser meu alicerce, meu coração fora do corpo, meu exemplo de ser humano perfeito e o grande amor da minha vida. À minha vó, Maria da Natividade Araújo, por ter me guiado e me protegido de todo mal durante sua vida, por ter sido o abraço que me acalentou durante tantos anos e o lar que eu sempre poderia voltar.

À minha família por ser minha base, minha comunidade e união. Em especial, minhas tias: Simone Araujo Trindade e Gilvana Araujo Pereira por todo amor empregado e por torcerem por mim. Ao meu pai do coração Manoel Cardoso Carvalho, por ter sido o melhor pai que eu poderia ter, por ter me feito respeitar os animais e amá-los, por estar realizando o sonho que era dele. Ao meu companheiro Mateus Santos Braga, por não medir esforços para me fazer feliz, por me encher de amor, por me ajudar a afrentar todas as adversidades do caminho e por todo companheirismo.

Aos meus melhores amigos de sempre: Leandro Mendes de Melo, por me contemplar pela sua amizade, por me dar força nos momentos difíceis, por me fazer amar muito mais que o amor; Giuliana Alves Costa pela capacidade de escuta, pelos conselhos dados e por ser meu exemplo de caráter inabalável; Giuliany Alves Costa, por me alegrar a cada encontro, por me fazer esquecer dos problemas, por sempre ser um ombro que eu posso deitar; Fernanda Karolyne dos Santos Ferreira, por ser meu alter ego, por me entender com meias palavras, pela capacidade de empatia em meio ao caos; Breno Felipe Muniz Lima por ser o coração mais puro que eu conheço, por dar leveza à minha vida e por ser a infância que sempre posso visitar.

Aos amigos que a graduação me deu: Ana Letícia Marinho Figueiredo, por ser minha dupla, por sempre me deixar confortável para ser eu mesma, por nunca me deixar desistir desse

sonho e por ser meu exemplo de bondade. À Amanda da Silva Gomes, Elaine Farias Dias, Leandra Patrícia da Silva Almeida, Maryanne Karine Rêgo Viana, Nelson Costa Pinheiro, por todo apoio durante essa jornada, por todo incentivo e por sempre estarem ao meu lado para enfrentarmos essa etapa juntos.

À Amanda Taylla Lima Silva, por ter me dado um norte durante a graduação, por ser minha amiga antes de ser colega de profissão, por todos os ensinamentos para além da vida profissional, por ser luz no meu caminho. Ao meu psicólogo, Nilson Francisco dos Santos Junior, pela nossa caminhada juntos ao encontro do meu bem-estar mental, por ter me ajudado em todas as atribuições da vida. À professora Ana Lucia Abreu Silva por me confiar e disponibilizar o uso da impressora 3D e a professora Solange de Araújo Melo por compor minha banca e auxiliar no meu crescimento profissional durante a graduação. À Lúcio Franklin Lima da Silva por toda a ajuda na confecção do presente protótipo.

Aos meus filhos amados, Frances Ha por ser o amor da minha vida e minha inspiração para ser a melhor profissional que eu puder. À Frajola, Leitão e Catarina por me cercarem de um amor incondicional, por serem minhas companhias de todos os dias e a motivação para realizar a minha missão de vida. À Nicolau e Sansão por terem sido meus companheiros fieis e, agora, a minha saudade. A todos os animais que já passaram pela minha vida e os que passarão. A todos os animais que nunca irei conhecer, mas que contribuem para a ordem natural do mundo. Por eles, sempre!

A todos os professores pelo conhecimento compartilhado e a Universidade Estadual do Maranhão pelas oportunidades.

*“(...) As coisas existem com força e magia
E eu sou a consciência da coisa que eu sou
Eu quero e eu amo e eu posso e eu vou”*

(Trecho da música “**Nascer, viver, morrer**” de Tim Bernardes)

RESUMO

As fraturas pélvicas representam 20-30% de todas as fraturas que afetam os gatos. Quando não são tratadas corretamente, o colapso do canal pélvico pode levar ao desenvolvimento de complicações maiores. A técnica de distração da osteotomia da sínfise pélvica é usada quando a sínfise permanece intacta com estenose do canal e quando o diâmetro do canal pélvico está reduzido horizontalmente, considerando que o uso de implantes, que permitem um afastamento maior do canal pélvico, é bastante comum nessa técnica, entretanto o uso da tecnologia de prototipagem e impressão tridimensional pode oferecer propostas de peças personalizadas de fácil aplicação para ampliação do canal pélvico, deste modo, objetivou-se confeccionar dispositivo tridimensional para ampliação de sínfise púbica. Para o desenvolvimento do dispositivo foi utilizado um cadáver felino adulto, macho, sem idade informada, formalmente cedido por seu responsável ao Hospital Veterinário Universitário - HVU/UEMA para fins de pesquisa. O modelo digital foi confeccionado através do software Blender 3.1.2® e sua forma idealizada foi constituída de três partes: uma peça central e duas abas laterais. O modelo digital final foi exportado em formato STL (Standard Triangle Language) para renderização no software Preform 3.30 e impresso na impressora 3D Form 3B+. A aplicação do protótipo no cadáver foi realizada reproduzindo as técnicas de acesso à região, aplicação da peça e a síntese dos planos acessados. A utilização do espaçador impresso em 3D mostrou-se uma alternativa para a distração das hemipelves, considerando a personalização do nível de distração e acomodação à anatomia. O protótipo confeccionado apresentou resultados satisfatórios tornando o método empregado possivelmente viável para a criação de espaçadores pélvicos em 3D e aplicação *in vivo*.

Palavras-chave: Impressão 3D, sinfisiotomia, cirurgia.

ABSTRACT

Pelvic fractures represent 20-30% of all fractures that affect cats, if not treated accurately at the moment when the injury occurs, the pelvic canal collapse may develop bigger complications. The technique of pelvic symphyseal distraction osteotomy is performed when the symphysis stays intact with canal stenosis and when the pelvic canal's diameter is reduced horizontally, considering that the use of implants that allow a bigger pelvic canal's spacing is very common in this technique. Techniques utilizing spacers are already present in surgical literature, however the usage of prototyping technology and three-dimensional printing can offer possibilities to customize models of easy application for the pelvic canal's expansion, therefore, the aim of this work is to construct a three-dimensional device in order to expand the pubic symphysis. For the development of the device, I used an adult, male, feline's corpse of unknown age, formally gave by its previous owner to the Hospital Veterinário Universitário – HVU/UEMA for purposes of research. The digital model was elaborated through the Blender 3.1.2[®] software and its ideal form was constituted of three parts: a central piece and two side wings. The final digital model was exported in STL (Standard Triangle Language) format to be rendered in the Preform 3.30 software and printed in the 3D Form 3B+ printer. The prototype application in the corpse was performed reproducing the techniques of access to the region, the model application and the synthesis of accessed plans. The usage of a 3D printed spacer is an alternative for hemipelvis distraction, considering the distraction level's customization and accommodation to the anatomy. The constructed prototype presented satisfactory results, allowing the viabilization of the executed method in order to create 3D pelvic spacers and application *in vivo*.

Keywords: 3D printing, Symphysiotomy, surgery.

LISTA DE FIGURAS

- Figura 1:** Ossos pélvicos de um felino.....15
- Figura 2:** Reconstrução 3D de pelve canina. (A) Imagem obtida por TC demonstrando corte de uma fratura óssea. (B) Modelagem 3D da pelve fraturada. (C) Protótipo impresso em polímero ABS.....21
- Figura 3:** Demonstração de eixos cartesianos em objeto cúbico. A linha vermelha representa do eixo X, a linha verde representa o eixo Y e a linha azul representa o eixo Z.....25
- Figura 4:** Modelagem de arestas da aba esquerda. A - Marcação de local da modelagem em vista frontal B – Ampliação de figura A indicando sentido da modelagem. C – Marcação de modelagem na vista traseira. D – Ampliação de figura C indicando o sentido da modelagem.28
- Figura 5:** Modelagem de arestas na aba direita. A – Marcação de local da modelagem na vista frontal. B – Ampliação de figura A indicando o sentido da modelagem.28
- Figura 6:** Protótipo digital em último fase para impressão. A – Protótipo e suportes na cor cinza. B – Protótipo destacado em azul e suportes em cinza.29
- Figura 7:** Protótipo impresso e destacado dos suportes. A – Vista dorsal. B – Vista ventral. C – Vista traseira. D – Vista lateral e frontal.30
- Figura 8:** Acesso cirúrgico da pelve de felino. A – Incisão de pele. B – Divulsionamento de subcutâneo e exposição de músculos grácil. C – Afastamento muscular e exposição de tendão pré-púbico. D – Exposição de sínfise púbica31

Figura 9: Osteotomia sinfisiária e aplicação da peça. A – Osteotomia de sínfise com auxílio de osteótomo. B – Vista ventral de osteotomia. C – Aplicação da peça para ampliação de sínfise púbica. D – Vista traseira da aplicação.32

Figura 10: Fixação da peça na sínfise púbica. A – Perfuração da peça para inserção de parafusos. B – Rosqueamento de parafuso. C – Parafusos fixados para ampliação. D – Vista ampliada da imagem C.33

Figura 11: Síntese de planos. A – Síntese de plano muscular em padrão de sutura contínuo simples. B – Síntese de pele em padrão de sutura Wolff34

LISTA DE TABELAS

Tabela 1: Configurações aplicadas ao protótipo digital no Blender27

Tabela 2: Medidas do protótipo impresso em polegadas e centímetros.....29

LISTA DE SIGLAS E ABREVIACOES

PR	Prototipagem rpida
CAD	Computer aided design
3D	Tridimensional
RM	Ressonncia magntica
TC	Tomografia computadorizada
USG	Ultrassonografia
ODS	Osteotomia e distrao sinfiseal
2D	Bidimensional
4D	Quadridimensional
SLA	Stereolithography
FDM	Fused Deposition Modeling
ABS	Acrilonitrila butadieno estireno
PLA	cido poliltico
UV	Ultravioleta
SLS	Selective laser sintering
UEMA	Universidade Estadual do Maranho
CEUA	Comit de tica e Experimentao Animal
HVU	Hospital Veterinrio Universitrio
STL	Standard Triangle Language
m	Metro
mm	Milmetro

SUMÁRIO

1	INTRODUÇÃO	12
2	JUSTIFICATIVA	14
3	REVISÃO DE LITERATURA	15
3.1	Anatomia da cavidade pélvica.....	15
3.2	Biomecânica de fraturas pélvicas	15
3.3	Técnica Cirúrgica	16
3.4	Prototipagem rápida.....	17
3.5	Impressora 3D	19
3.5.1	Histórico	19
3.5.2	Modelos de impressoras 3D	19
3.5.2.1	Fused Deposition Modeling (FDM)	19
3.5.2.2	Stereolithografy (SLA) e Polyjet photopolymer	19
3.5.2.3	Selective laser sintering – SLS	20
3.5.2.4	Syringe extrusion.....	20
3.5.2.5	Bioprint.....	20
3.5.3	Impressão 3D na medicina veterinária	20
4	OBJETIVOS	22
4.1	Objetivo Geral	22
4.2	Objetivos Específicos	22
5	MATERIAIS E MÉTODOS	22
5.1	Aspectos Éticos	22
5.2	Produção do modelo digital.....	22
5.3	Processamento de imagens	23
5.4	Impressão 3D dos arquivos	23
5.5	Aplicação de protótipo em cadáver	24
6	RESULTADOS	24
6.1	Modelagem do protótipo	24
6.2	Impressão do protótipo	26
6.3	Aplicação em cadáver felino	27

7	DISCUSSÃO	32
8	CONCLUSÃO	34
	REFERÊNCIAS	35

1 INTRODUÇÃO

As fraturas pélvicas representam 20-30% de todas as fraturas que afetam os gatos onde, geralmente, são causadas por quedas e traumas de veículos automobilísticos. Em muitos casos de fratura pélvica, podem ainda ocorrer lesões em outros ossos, órgãos e/ou nervos, podendo influenciar a decisão terapêutica e o prognóstico da lesão (VOSS et al., 2009).

Quando as fraturas pélvicas não são tratadas corretamente, o colapso do canal pélvico pode levar ao desenvolvimento de complicações maiores, como a disquezia. Embora tenham sido realizadas mais cirurgias para tratamento das fraturas pélvicas, muitas vezes estas não são realizadas, seja por limitações técnicas, seja por questões financeiras. Nessas situações, esses colapsos que geram severo estreitamento do canal pélvico e subsequentes constipações recorrentes têm sido relatadas em até 80% dos casos (DeGROOT et al., 2016).

A técnica de distração da osteotomia da sínfise pélvica é usada quando a sínfise permanece intacta com estenose do canal e quando o diâmetro do canal pélvico está reduzido horizontalmente (CELIMLI et al., 2008). O uso de implantes que permitem um afastamento maior do canal pélvico é bastante comum nessa técnica, sendo utilizados enxertos ósseos autógenos (LEITGHTON, 1969) ou heterólogos (SCORSATO, 2019), implantes compostos de metil metacrilato (NIKITAS et al., 2009) e afastadores espiralados (ATALLAH, 2016). Os implantes podem reduzir o tempo cirúrgico e conferir distração suficiente para reduzir riscos de comorbidades secundárias.

A prototipagem rápida (PR) é definida como um apanhado tecnológico com foco na elaboração de objetos físicos tridimensionais em camadas, a partir do *computer aided design* (CAD), traduzido como desenho assistido por computador ou pela conversão de arquivos obtidos de scanners 3D ou de tomógrafos. Trata-se de tecnologia que elabora os protótipos com precisão e em espaço temporal relativamente rápido, que oscila entre três e 72 horas (GORNI, 2001; FOGGIATTO, 2006; DUAN e WANG, 2013; MAZZOLI, 2013).

Um biomodelo digital pode ser obtido por meio da aquisição de imagens seccionais em equipamentos digitais, principalmente ressonância magnética (RM) e tomografia computadorizada (TC), além de ultrassonografia (USG) 3D/4D (CHAGAS-NETO et al., 2017), método este que tem como vantagem fabricar objetos de geometria complexa de forma livre. No entanto, modelos digitais diversos, podem ser produzidos através de softwares específicos de modelagem 3D. A visualização dos modelos 3D é limitada, pois estes são exibidos e assimilados em telas planas (SILVA, 2018). Com os avanços tecnológicos em Impressão 3D, tornou-se possível prototipar fisicamente esses modelos, criando uma representação precisa da

anatomia do paciente e do objeto produzido.

A Impressão tridimensional (3D) é um conjunto de técnicas usadas para transformar objetos digitais, por meio de conglomerados de estruturas geométricas arbitrárias sobrepostas, em objetos físicos (modelos ou protótipos) (VUKICEVIC et. al, 2017), habitualmente a partir de transposições de um polímero plástico de alta resistência.

A aplicação da impressão 3D na medicina veterinária é uma realidade, mostrando-se útil no planejamento cirúrgico (WINER et al., 2017), confecção de órteses e próteses (SANTOS et al., 2020; RABELLO et al., 2020) e biomodelos para ensino acadêmico (DOS REIS et. al, 2017), contudo existem inúmeras possibilidades de uso, desde a fabricação de próteses personalizadas em titânio (HEYES et. al, 2019) à fabricação de tecidos e órgãos vivos (GAO et. al, 2018).

2 JUSTIFICATIVA

Técnicas com a utilização de espaçadores já foram descritas, entretanto o uso da tecnologia de prototipagem e impressão tridimensional pode oferecer propostas de peças personalizadas de fácil aplicação para ampliação do canal pélvico. Desse modo, estudar, desenvolver e aplicar novas técnicas, valendo-se de novas tecnologias, tem potencial promissor, trazendo resultados satisfatórios na recuperação dos pacientes da rotina cirúrgica, sendo mais uma opção a agregar junto a correção cirúrgica.

3 REVISÃO DE LITERATURA

3.1 Anatomia da cavidade pélvica

A estrutura pélvica pode ser comparada a uma caixa: possui uma abundante musculatura que a envolve e um bom suprimento vascular, formando certa estabilidade e favorecendo o rápido processo de consolidação óssea diante de uma ou mais fraturas na região (SYLVESTRE, 2019).

A pelve é constituída pelo sacro e por dois hemicoxais, dos quais os ossos: ílio, ísquio e púbis compõem cada hemicoxal. Estes formam uma sinostose ao longo da linha média, reconhecida como sínfise pélvica, que por sua vez engloba a sínfise púbica e a sínfise isquiática (SEBASTIANI e FISHBECK, 2005). O acetábulo é formado pela união dos três ossos de cada hemicoxal (SEBASTIANI e FISHBECK, 2005; PIERMATTEI et al, 2016).

O assoalho pélvico se deve ao conjunto do ísquio e púbis, e envolve as vísceras pélvicas (reto, vesícula urinária e uretra nas fêmeas) durante todo o percurso até a cauda (DYCE et. al, 2010; PIERMATTEI et. al, 2016).

Especificamente, felinos possuem algumas características anatômicas que os difere das demais espécies, como apresentar o canal pélvico mais estreito devido a divergência dos ílios, a espessura do corpo ilíaco é mais fina quando comparada à cães, possuem as tuberosidades isquiáticas mais próximas dando um aspecto retangular à pelve quando observada numa projeção ventrodorsal; gatos também não apresentam o ligamento sacrotuberal, o qual é presente nas demais espécies (FIGURA 1) (DYCE et. al, 2010).

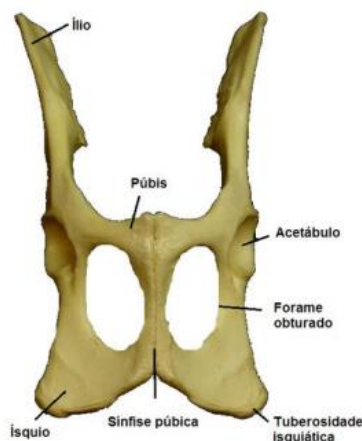


Figura 1. Ossos pélvicos de um felino. Fonte: <https://bdm.unb.br/handle/10483/20042>.

3.2 Biomecânica de fraturas pélvicas

O ílio, a articulação sacroilíaca e o acetábulo, recebem a carga axial da pelve provinda do membro, por isso, a perda da integridade do corpo ilíaco, pode resultar no colapso do canal pélvico agudamente, pois o fragmento caudal da asa ilíaca geralmente é deslocado craniomedialmente (DENNY e BUTTER-WORTH, 2014; BURTON, 2011).

A instabilidade pélvica causa desconforto deambulatório com potencial perfuração de vísceras, além de também poder levar a diferentes graus de compressão nervosa (SYLVESTRE, 2019; BURTON, 2011). A longo prazo esse fragmento ósseo pode levar a uma má-união, com significativa diminuição do canal pélvico, levando a obstipação, constipação e megacólon (BURTON, 2011).

Segundo Langley-Hobbs et. al (2014), a maioria das fraturas pélvicas irá cicatrizar sem redução cirúrgica, no entanto, é comum ocorrer má-união e outras complicações associadas. A decisão entre o tratamento conservativo e o cirúrgico depende, principalmente, da afeção acetabular ou de outra parte do eixo de sustentação do suporte do peso corporal, da presença de lesões neurológicas e do grau de estreitamento do canal pélvico. O tratamento conservador aumenta a probabilidade de má união óssea e estenose do canal pélvico (BURTON, 2011).

A indicação cirúrgica baseia-se então no histórico do trauma, sinais clínicos de tenesmo e disquesia, palpação retal, e análise de imagens radiográficas e/ou tomográficas simples e/ou contrastadas (COSTA et al., 2018), onde o tratamento é geralmente voltado ao alargamento desse canal através da remoção (pelvectomia parcial) ou realinhamento (osteotomia corretiva) do(s) fragmento(s) ósseo(s) afetado(s), e/ou separação e distração da sínfise púbica (Osteotomia e Distração Sinfiseal-ODS) (PRASSINOS et al, 2007).

3.3 Técnica Cirúrgica

A correção de fraturas pélvicas é desafiadora, pois geralmente o ílio, o ísquio e o púbis são fraturados simultaneamente. De acordo com Meeson et. al (2011), considerando os critérios de escolha entre o tratamento conservador e cirúrgico, recomenda-se a intervenção cirúrgica quando em caso de fraturas múltiplas, estreitamento de pelve $\geq 50\%$, dor intensa e refratária a analgésicos, incapacidade de deambular após 3 dias de tratamento medicamentoso e déficits do nervo isquiático. O tratamento conservador aumenta a probabilidade de má união óssea estenose do canal pélvico (BURTON, 2011). Essa deformidade anatômica pélvica leva a complicações, como distocia, constipação e obstipação, que podem levar à formação do megacólon (MEESON e COOR, 2011).

O alargamento cirúrgico da pelve é o tratamento recomendado para gatos com estenose e sinais clínicos recorrentes de constipação (COLOPY- POULSEN et al., 2005). Esse

alargamento pode ser feito removendo o fragmento ósseo causador do estreitamento (ostectomia), redirecionando-o e reduzindo a fratura (osteotomia corretiva) ou por separação e distanciamento da sínfise pélvica (WASHABAU e HOLT, 1999; COLOPY-POULSEN et al, 2005; LANZ, 2002).

A sínfise púbica é exposta através de uma abordagem da linha média ventral, e a fibrocartilagem que une os dois ossos púbicos é separada em uma sinfisiotomia. Após a osteotomia da sínfise, a manutenção de uma leve distração lateral de cada lado da hemipelve permite maior alargamento do canal pélvico pela aplicação de diversos tipos de implantes, incluindo espaçadores metálicos ou plásticos (COLOPY- POULSEN et al., 2005), enxertos ósseos autógenos ou halogênicos, ou implantes compostos de metil metacrilato (ATALLAH, 2016).

As técnicas de pelvectomia parcial e osteotomia requerem ampla dissecação de tecidos moles, ocorrendo a possibilidade de lesionar os nervos isquiático e obturador, uretra e reto. Em contrapartida, a distração da sínfise pélvica é feita por acesso ventral, tornando o procedimento mais seguro em relação ao primeiro, por apresentar risco reduzido às estruturas neurovasculares e uretra (PRASSINOS, 2007).

3.4 Prototipagem rápida

A prototipagem rápida ou impressão tridimensional é uma tecnologia que permite a moldagem de estruturas complexas, tornando-se uma ferramenta médica muito utilizada na medicina veterinária para fabricação de órtese e prótese (SEARS et al., 2016; CHIULAN et al., 2017; GALICIA et al., 2018).

A utilização das técnicas de PR no Brasil ainda é restrita, contudo, na área biomédica tem-se aumentado o interesse por esta inovação tecnológica (GORNI, 2001; FOGGIATTO, 2006; ANTÔNIO e FOGGIATTO, 2011; KORMANN et al., 2013; AHERWAR et al., 2014). A ínfima utilização da PR ocorre devido ao desconhecimento por parte dos profissionais da área da saúde aliada a fatores econômicos, relacionados ao elevado custo dos equipamentos e insumos que são importados, e sociais, já que é escassa a disponibilidade de mão de obra especializada ou empresas prestadoras de serviço de prototipagem (FOGGIATTO, 2006; CELANI e PUPO, 2008).

Para Smith e Dean (2013) com o passar do tempo, o custo para a aquisição dos equipamentos e materiais para prototipagem rápida tem diminuído ao passo que a qualidade do produto final e a gama de aplicabilidade tem aumentado.

Diversas tecnologias compõem a PR caracterizada como aditiva, dentre elas a

Stereolithography (SLA – Estereolitografia), Laser Engineered Net Shaping (LENS - Conformação Próxima ao Formato Final via Laser), Selective Laser Sintering (SLS - Sinterização Seletiva a Laser), Solid Ground Curing (SGC - Cura Sólida na Base), Fused Deposition Modeling (FDM - Modelagem por Fusão e Deposição) e a Laminated Object Manufacturing (LOM - Manufatura de Objetos em Lâminas) (GORNI, 2001; ANTÔNIO e FOGGIATTO, 2011; AHERWAR et al., 2014). A tecnologia da PR tem sido empregada no planejamento cirúrgico, na manufatura de implantes e próteses, como via de difusão de drogas ou biomoléculas, na elaboração de implantes personalizados, no ensino e treinamento (DUAN e WANG, 2013; AHERWAR et al., 2014; WARAN et al., 2014).

Na SLS, técnica patenteada no final dos anos 80, mais rápida que a FDM, seletivamente, um laser de CO₂ provoca a fusão de materiais denominados pulverulentos, como os elastômeros, a poliamida, as cerâmicas e os metais, de forma a criar um objeto sólido. Esse processo segue da seguinte maneira: As peças são construídas em plataforma móvel situada abaixo de um recipiente (normalmente um rolo) repleto de pó que se fundem mediante calor. O raio laser cria a primeira camada, sinterizando o material (através do calor), seguindo o abaixamento da plataforma, reaplicação do pó e utilização do laser para a elaboração da segunda camada. O processo é contínuo e automatizado, de maneira que cessa quando a peça é finalizada.

Apresenta ainda como vantagem não necessitar de suportes, no entanto, os modelos apresentam superfícies rugosas e com porosidades e elevado custo de matérias primas (GORNI, 2001; FOGGIATTO, 2006; GOODRIDGE, et al., 2012; DOBRZĄŃSKI, et al., 2013). Na FDM, técnica iniciada em 1994 nos Estados Unidos da América, um filamento de resina termoplástica é aquecido (como o poliéster, ABS, polipropileno, poliamida e elastômeros) e extrusado de um cabeçote de impressão, normalmente em forma de ponta, que pode se mover em plano tridimensional (X-Y-Z) com auxílio de uma plataforma móvel, sob temperatura inferior à do material a ser extrusado para que a resina possa endurecer rapidamente. De maneira semelhante a SLS, é executada a primeira camada, rebaixada a plataforma e alternadas as etapas até a completa elaboração do protótipo.

Para manutenção da peça na plataforma é utilizado outro cabeçote com outro tipo de resina de modo a sustentar as regiões suspensas da peça em construção, sendo este posteriormente removido. Como vantagem adicional permite o uso de mais de um material simultaneamente, porém, é mais lenta que a técnica SLS e apresenta elevado custo global devido ao equipamento e insumo (LINO e NETO, 2000; GORNI, 2001; FOGGIATTO, 2005; VOLPATO, 2007; ANTONIO e FOGGIATTO, 2011; AHERWAR et al., 2014).

3.5 Impressora 3D

3.5.1 Histórico

A impressão em 2D (impressora de papel), conhecida mundialmente, foi criada em 1620 por Philosopher Francis Bacon, ferramenta que possibilitou a impressão de milhões de livros. Hoje em dia, é possível a impressão em 3 dimensões. Esta tecnologia foi iniciada por Charles Hull em 1980, descrevendo a possibilidade da “*stereolithography*” (STL), que se trata de impressões de camadas sucessivas sobrepostas criando um objeto 3D (SCHUBERT et al., 2013; 3DPI,2016).

As primeiras próteses feitas com impressão 3D aconteceram no ano 2000, doze anos depois ocorreram grandes avanços nesse nicho, surgindo uma divisão entre modelos de impressora e materiais de impressão (BERMAN, 2012; SCHUBERT et al., 2013). Recentemente, em 2021, a empresa inglesa Fraunhofer Technology fabricou a primeira prótese ocular realista impressa em 3D, possibilitando maior oferta de próteses em menos tempo.

3.5.2 Modelos de impressoras 3D

3.5.2.1 Fused Deposition Modeling (FDM)

Esse tipo de impressora é a mais comum no mercado, foi inventada por Scott Crump em 1980, a tecnologia FDM – modelagem por deposição de material fundido – realiza a extrusão de material termoplástico fundido depositando-o de maneira linear e contínua em uma placa para formar uma estrutura em 3D. Os termoplásticos mais utilizados são o ABS (acrilonitrila butadieno estireno) ou PLA (ácido polilático) (UTIYAMA et. al, 2014; SCHUBERT et al., 2013; 3DPI, 2016; BERMAN, 2012; UP3D, 2015).

3.5.2.2 Stereolithography (SLA) e Polyjet photopolymer

As impressoras *Stereolithography* e *Polyjet photopolymer* necessitam de raios ultravioletas para enrijecer o material utilizado na impressão. A primeira utiliza raios ultravioletas concentrados que enrijecem uma resina, possibilitando a modelagem tridimensional. Já a última é semelhante à impressão a jato de tinta, onde expele camadas de um fotopolímero líquido curável sobre placa de montagem e a cura acontece instantaneamente por luz UV sobre pequenas gotículas do fotopolímero líquido.

3.5.2.3 Selective laser sintering – SLS

As impressoras que utilizam tecnologia SLS – Sintetização laser seletivo – usam laser de alta potência para fundir diversos materiais (titânio, cerâmica, plástico) sobre a superfície de uma camada de pó e formar uma estrutura 3D (STRATASYS, 2016; SCHUBERT et al., 2013).

3.5.2.4 Syringe extrusion

Essa tecnologia fundamenta-se em uma “seringa extrusora” ligada a um aparato robótico que imprime qualquer substância em textura pastosa. Esse tipo de impressora é utilizado, principalmente na impressão de produtos alimentícios (OLHAR DIGITAL, 2016; STRATASYS, 2016; SCHUBERT et al., 2013).

3.5.2.5 Bioprint

As Bio-impressoras atuam na impressão de tecidos, onde ocorre a deposição de camadas de células especializadas para simular um tecido biológico e/ou um órgão completo (ORGANOVO, 2016; MIRONOV et. al., 2014).

3.5.3 Impressão 3D na medicina veterinária

Peças impressas em 3D podem servir a diversas situações e têm sido utilizadas na resolução de problemas em cirurgia veterinária, principalmente na área de ortopedia (ALTWAL, WILSON, GRIFFON, 2021). Um fator importante para o crescimento da área é a alta casuística de traumas, em torno de 80% de todas as fraturas em cães e gatos são causados por traumas automobilísticos, devido à alta força de impacto aplicada sobre um ou demais ossos (PIERMATTEI, 2016).

O uso de biomodelos vêm sendo utilizados como instrumentos para o auxílio didático, em diversos países, dos quais neoplasias, más-formações e alterações raras são produzidas em impressora 3D e, futuramente, estes podem ser utilizados como um acervo físico de casos (GRANDE-NETO, 2016).

Em 2015, em uma universidade da Escócia, o curso de veterinária utilizou técnica de biomodelagem 3D para auxiliar os alunos em habilidades manuais clínicas, como sutura, punção venosa e anestesia, além de proporcionar o conhecimento detalhado de estruturas anatômicas. (BOYD et al. 2015).

Em outro estudo, relatou-se a impressão de modelos de árvore brônquica de um gato

e de um cão saudáveis para uso no estudo de endoscopia das vias aéreas superiores, possibilitando o estudo espacial de estruturas importantes e o procedimento detalhado. Além de demonstrar um caso de fratura da pelve de um cão, reconstruída na impressora 3D por meio de uma imagem de tomografia (Figura 2) (HESPEL et al. 2014).

Em relação ao uso da reconstrução e impressão 3D, os chamados laboratórios de simulação permitem a prática cirúrgica repetida antes da cirurgia em animais vivos. Neste sentido, é bastante utilizado o treinamento em reparo de fratura, utilizando substitutos ósseos que reproduzem ossos intactos ou configurações comuns de fraturas (ALTWAL et. al, 2021).

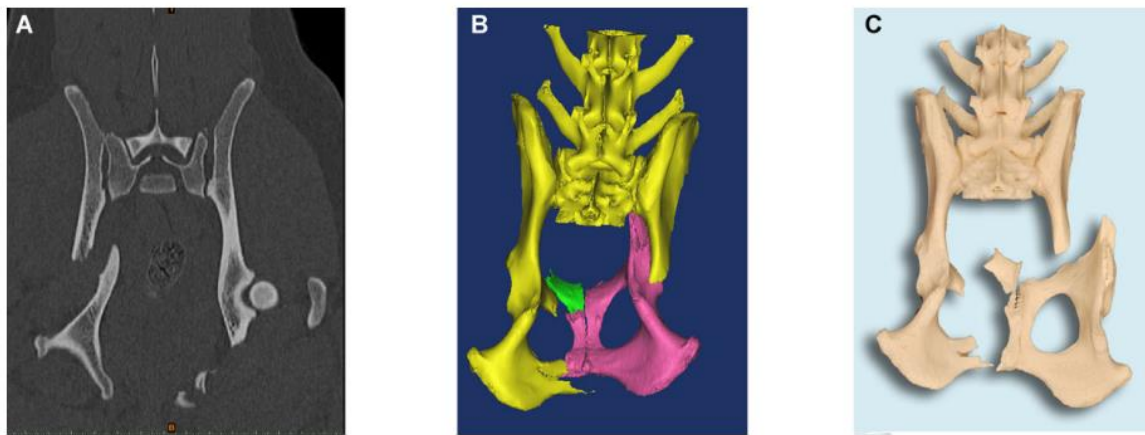


Figura 2 – Reconstrução 3D de pelve canina. (A) Imagem obtida por TC demonstrando corte de uma fratura óssea. (B) Modelagem 3D da pelve fraturada. (C) Protótipo impresso em polímero ABS. Fonte: HESPEL et al. 2014.

As imagens de tomografia computadorizada de fraturas podem ser reconstruídas através de modelagens 3D, além disso, está em evidência projetos de brocas cirúrgicas ou guias de serra utilizadas em cirurgias ortopédicas a partir de impressão 3D, dos quais são usados no transoperatório para determinar a posição de uma osteotomia, fragmentos ósseos e implantes (ALTWAL et. al, 2021).

A respeito da cirurgia craniofacial, crânios são impressos em 3D para auxiliar no estudo dos nervos cranianos e vasos sanguíneos (STRØM et al., 2016), para realizar osteotomias virtuais (ARZI et al., 2015) e para contorno de placa pré-cirúrgica em reparo de fratura mandibular (SOUTHERDEN; BARNES, 2018). A confecção de contornos de implantes e ensaios pré-cirúrgicos em impressões 3D de pequenos animais submetidos a cirurgia oral e maxilofacial avançada pode reduzir a duração da cirurgia em, pelo menos, 15 minutos (WINER et al., 2017).

O uso de modelos tridimensionais ajudara na comunicação de cirurgiões humanos com seus pacientes no que tange a explicação de determinado procedimento cirúrgico (RENGIER

et al., 2010). Na medicina veterinária, a comunicação entre o profissional e o cliente também pode ser facilitada com o uso desses modelos, fazendo o tutor compreender melhor a complexidade cirúrgica, complicações e custos associados aos procedimentos que serão feitos no animal.

4 OBJETIVOS

4.1 Objetivo Geral

Desenvolver dispositivo tridimensional para ampliação de sínfise púbica.

4.2 Objetivos Específicos

- Confeccionar modelo tridimensional de afastador de sínfise púbica;
- Imprimir modelo em impressora 3D;
- Demonstrar sua utilização e etapas cirúrgicas em cadáver de felino.

5 MATERIAIS E MÉTODOS

5.1 Aspectos Éticos

O presente trabalho foi submetido ao Comitê de Ética e Experimentação Animal da Universidade Estadual do Maranhão (CEUA – UEMA) sob o protocolo de nº 37/2022.

Modelo Animal

Para o desenvolvimento do dispositivo foi utilizado um cadáver felino adulto, macho, sem idade informada, formalmente cedido por seu responsável ao Hospital Veterinário Universitário - HVU/UEMA para fins de pesquisa. Para o dimensionamento da pelve, foram realizadas radiografias em projeções ventro-dorsal e laterolateral direita.

5.2 Produção do modelo digital

O modelo digital foi confeccionado através do software Blender 3.1.2[®], software de código aberto utilizado para modelagem 3D. É importante apontar que o software se baseia no plano cartesiano tridimensional para demonstrar a posição do objeto, sendo composto de três ternos ordenados: eixo X (abscissa), eixo Y (ordenada) e eixo Z (cota), representados na Figura 3. A forma idealizada foi constituída de três partes: uma peça central e duas abas laterais, sendo moldada a partir do estudo da pelve felina, de modo que preenchesse o espaço formado e mantivesse as hemipelves separadas.

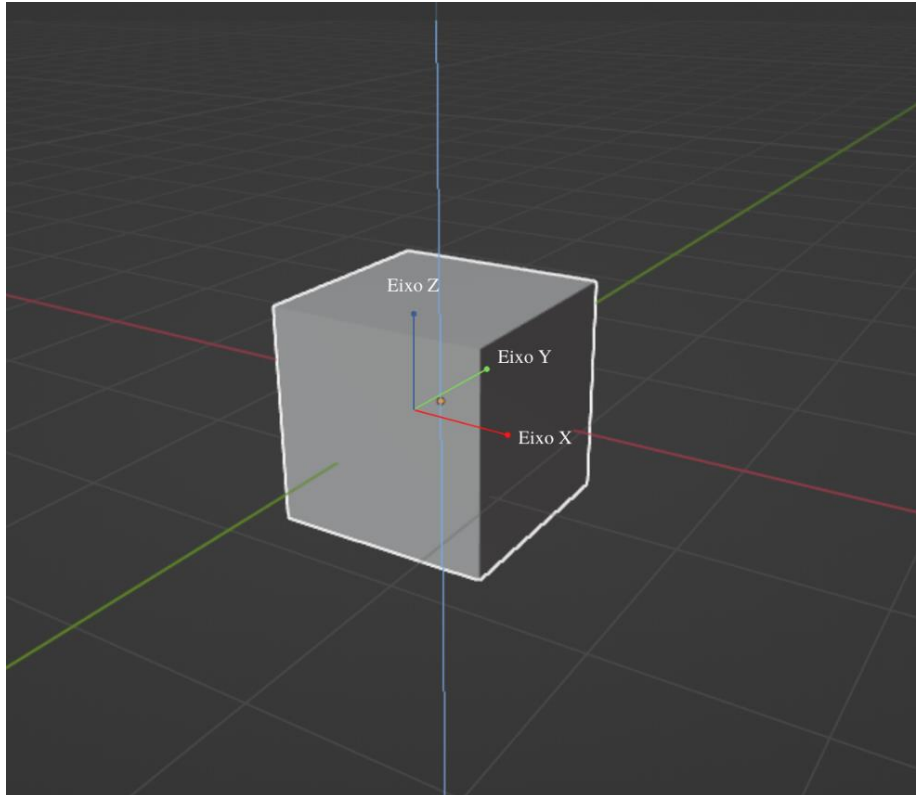


Figura 3. Demonstração de eixos cartesianos em objeto cúbico. A linha vermelha representa do eixo X, a linha verde representa o eixo Y e a linha azul representa o eixo Z.

5.3 Processamento de imagens

O modelo digital final foi exportado em formato STL (Standard Triangle Language) para renderização no software Preform 3.30®, programa específico da impressora 3D utilizada neste trabalho. Para uma visualização mais ampliada, utilizou-se o metro (m) como unidade de medida no Blender, afim de facilitar a modelagem. Após renderização para o Preform, o arquivo foi redimensionado automaticamente pelo programa e, por conta disso, houve a necessidade de ajustar os valores dos eixos cartesianos, utilizando como referência as medidas obtidas através de estudos prévios e aplicando os valores desejados para o protótipo. A unidade de medida utilizada pelo Preform é polegadas, deste modo, a fim de facilitar a compreensão sobre o tamanho da peça, os valores foram convertidos para centímetros.

5.4 Impressão 3D dos arquivos

A impressora 3D utilizada foi a Form 3B+ licenciada pela empresa FormLabs®, da qual possui a tecnologia de estereolitografia de baixa força. A resina utilizada foi a Resina Padrão (*Standard Resin*) composta por dimetacrilato de uretano e monômeros de metacrilato, na cor branca. Foi necessário o acréscimo de suportes, que são pequenos filamentos de resina,

pois a impressão ocorre em sentido invertido. Após a impressão, a peça foi destacada dos suportes de forma manual e efetuada a limpeza com álcool isopropílico e papel toalha, utilizando luvas nitrílicas.

5.5 Aplicação de protótipo em cadáver

A aplicação do protótipo no cadáver foi realizada reproduzindo as técnicas de acesso à região, aplicação da peça e a síntese dos planos acessados. Para isso, foi utilizado o cadáver de um paciente felino, adulto, sem histórico de trauma na região da pelve, disponibilizado pelo Hospital Veterinário Universitário da Universidade Estadual do Maranhão (HVU-UEMA) Francisco Edilberto Uchôa Lopes. O modelo animal foi tricotomizado, radiografado em projeções ventrodorsal e laterolateral direita da pelve, preparado e submetido a criopreservação a -20°C . Para a aplicação, o cadáver foi descongelado e posicionado em decúbito dorsal em mesa coberta com tapete higiênico.

6 RESULTADOS

6.1 Modelagem do protótipo

Para a peça central, inicialmente foi utilizado uma forma cúbica ofertada pelo próprio programa, da qual foi subdividida em 192 arestas. O lado frontal, anteriormente subdividido em 40 arestas e 16 faces, foi deformado nos eixos cartesianos x e z, com escalonamento de 0,3076 e 0,8009 respectivamente. A forma cúbica cedida pelo programa também foi utilizada para a modelagem das abas laterais, diferenciando-se pelas dimensões, localização, rotação e escala demonstrado na Tabela 1.

Tabela 1. Configurações aplicadas ao protótipo digital no Blender.

	PEÇA CENTRAL	ABA DIREITA	ABA ESQUERDA
Dimensão	• Eixo X: 1,47 m	• Eixo X: 1,75 m	• Eixo X: 1,71 m
	• Eixo Y: 4,97 m	• Eixo Y: 4,37 m	• Eixo Y: 4,36 m
	• Eixo Z: 0,906 m	• Eixo Z: 0,32 m	• Eixo Z: 0,32 m
Rotação	• Eixo X: 0°	• Eixo X: $0,5^{\circ}$	• Eixo X: $1,25^{\circ}$
	• Eixo Y: 0°	• Eixo Y: -15°	• Eixo Y: $13,5^{\circ}$

	• Eixo Z: 0°	• Eixo Z: 2 °	• Eixo Z: 2,5°
Localização	• Eixo X: 0 m	• Eixo X: -1,479 m	• Eixo X: 1,171 m
	• Eixo Y: 0,063 m	• Eixo Y: 0,241 m	• Eixo Y: 0,272 m
	• Eixo Z: 0 m	• Eixo Z: 0,061 m	• Eixo Z: 0,13589 m
Escala	• Eixo X: 0,733	• Eixo X: 0,801	• Eixo X: 0,795
	• Eixo Y: 2,399	• Eixo Y: 2,182	• Eixo Y: 2,182
	• Eixo Z: 0,453	• Eixo Z: -0,134	• Eixo Z: -0,146

Após definir a disposição das partes, as arestas das abas direita e esquerda foram movidas para um melhor agrupamento. As arestas nº 1 e 2 da aba esquerda, conforme indicado na Figura 4 – A e B, foram movidas no eixo X em 0,1221 metros, em seguida, apenas a aresta nº 1 foi movida no eixo Z em 0,03234 metros. Partindo para a vista traseira, a aresta nº3 foi movida no eixo Z em 0,06049 m, demonstrado na Figura 4 – C e D. As arestas nº 1 e 2 da aba direita foram movidas no eixo X e Z em 0,1633 m e 0,0185 m, respectivamente, como mostra a Figura 5.

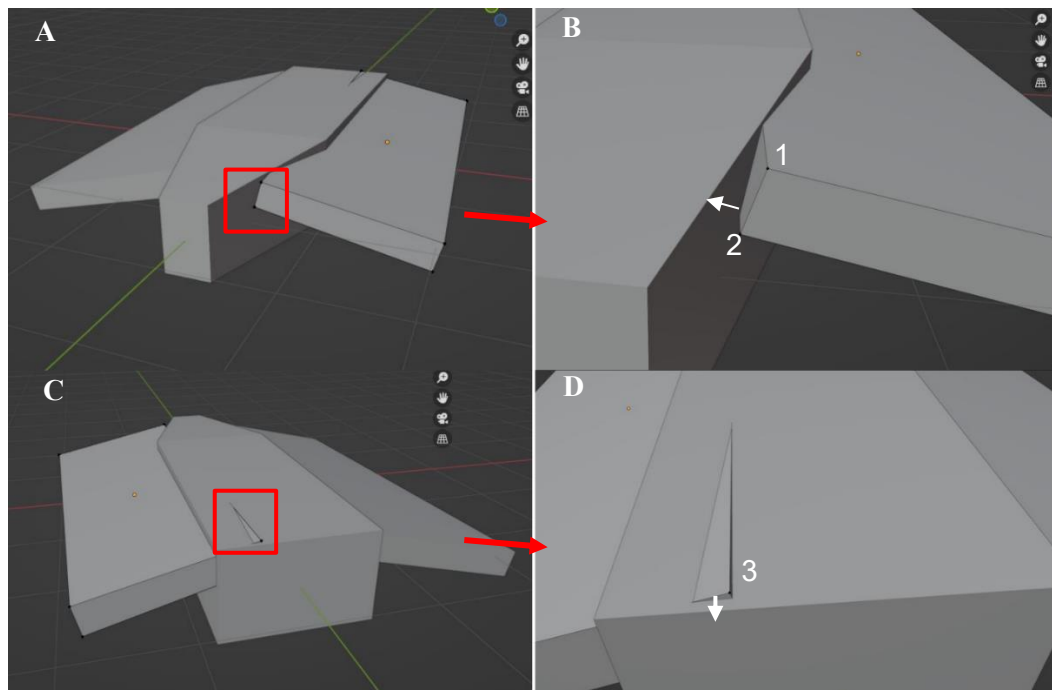


Figura 4. Modelagem de arestas da aba esquerda. A - Marcação de local da modelagem em vista frontal B – Ampliação de figura A indicando sentido da modelagem. C – Marcação de modelagem na vista traseira. D – Ampliação de figura C indicando o sentido da modelagem.

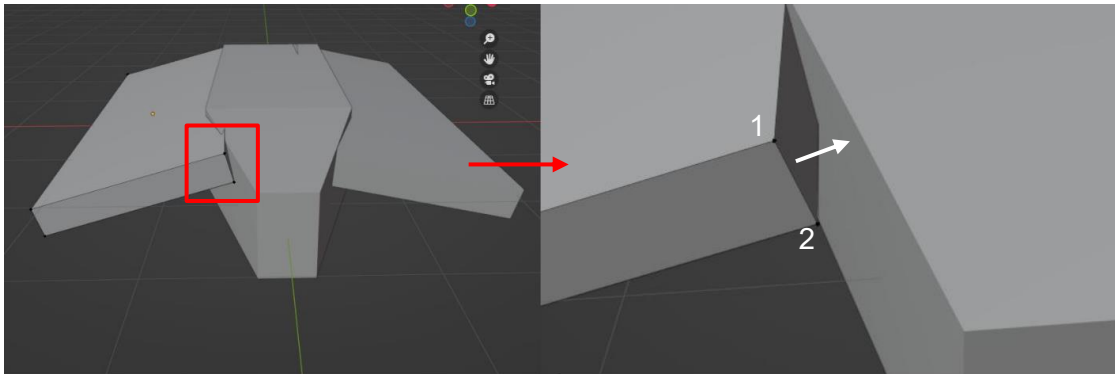


Figura 5. Modelagem de arestas na aba direita. A – Marcação de local da modelagem na vista frontal. B – Ampliação de figura A indicando o sentido da modelagem.

Após renderização para o software Preform, as medidas dos eixos cartesianos foram ajustadas, utilizando como referência as medidas obtidas através de estudos prévios. Constam na Tabela 2 as medidas em polegadas e os valores convertidos para centímetros.

Tabela 2: Medidas do protótipo impresso em polegadas ou centímetros.

	Polegadas (in)	Centímetros (cm)
EIXO X	0,90	2,286
EIXO Y	1,02	2,590
EIXO Z	0,27	0,685

6.2 Impressão do protótipo

Foram acrescentados suportes de 0,45 mm gerados automaticamente pelo software e distribuídos ao longo da peça para a sustentação (Figura 6). O protótipo foi impresso em 46 minutos, sendo utilizado 3,84 ml de resina. Após a impressão, a peça foi destacada dos suportes de forma manual e efetuada a limpeza com álcool isopropílico e papel toalha (Figura 7).

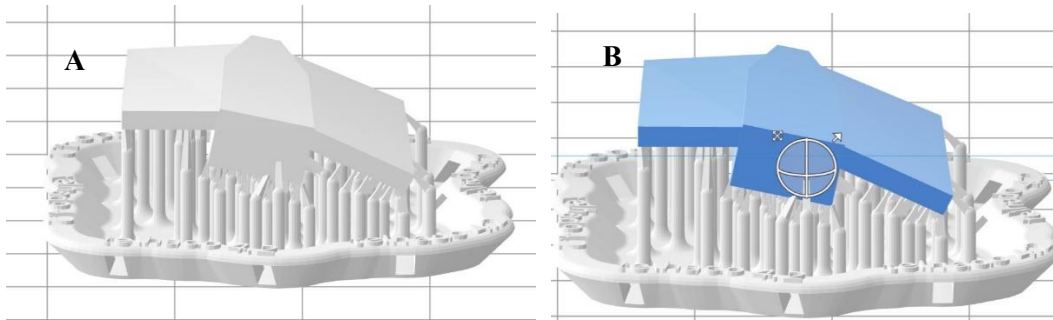


Figura 6. Protótipo digital em último fase para impressão. A – Protótipo e suportes na cor cinza. B – Protótipo destacado em azul e suportes em cinza.

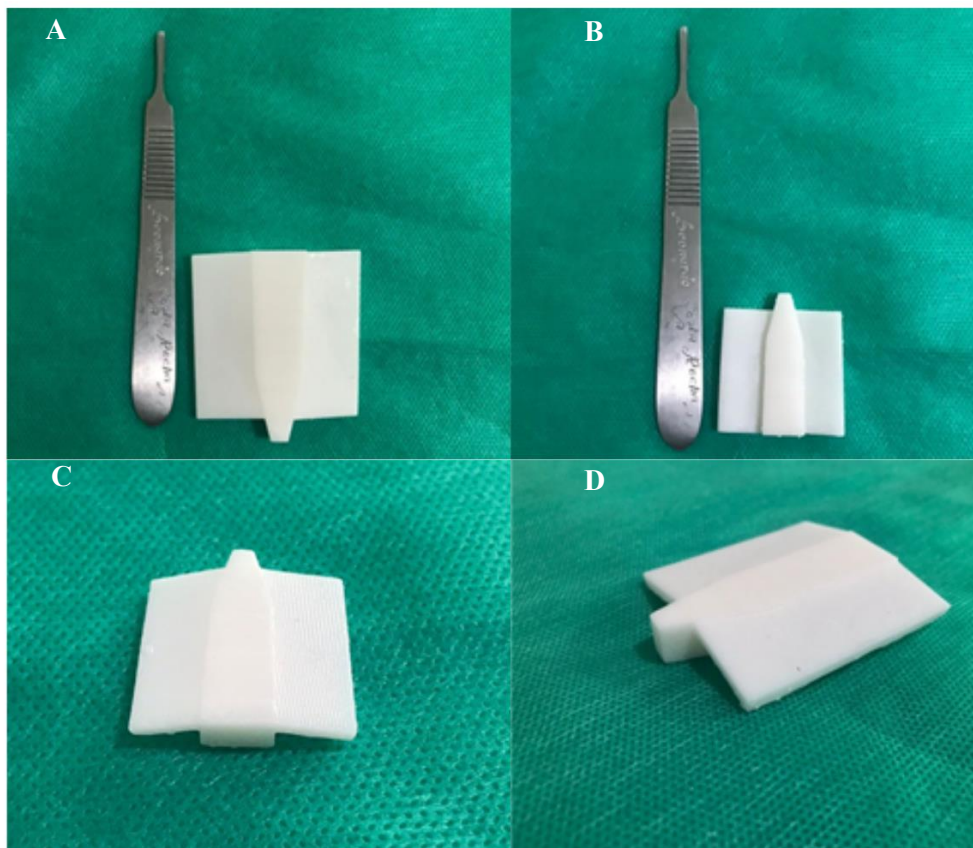


Figura 7. Protótipo impresso e destacado dos suportes. A – Vista dorsal. B – Vista ventral. C – Vista traseira. D – Vista lateral e frontal.

6.3 Aplicação em cadáver felino

Realizou-se uma incisão na linha média com bisturi em região de púbis, divulsionamento do subcutâneo e tenotomia sinfisária dos músculos grácil com seu posterior afastamento com auxílio de dois afastadores de Gelpi, e dos músculos adutores permitindo a exposição da sínfise pélvica e a secção do tendão pré-púbico (Figura 8).

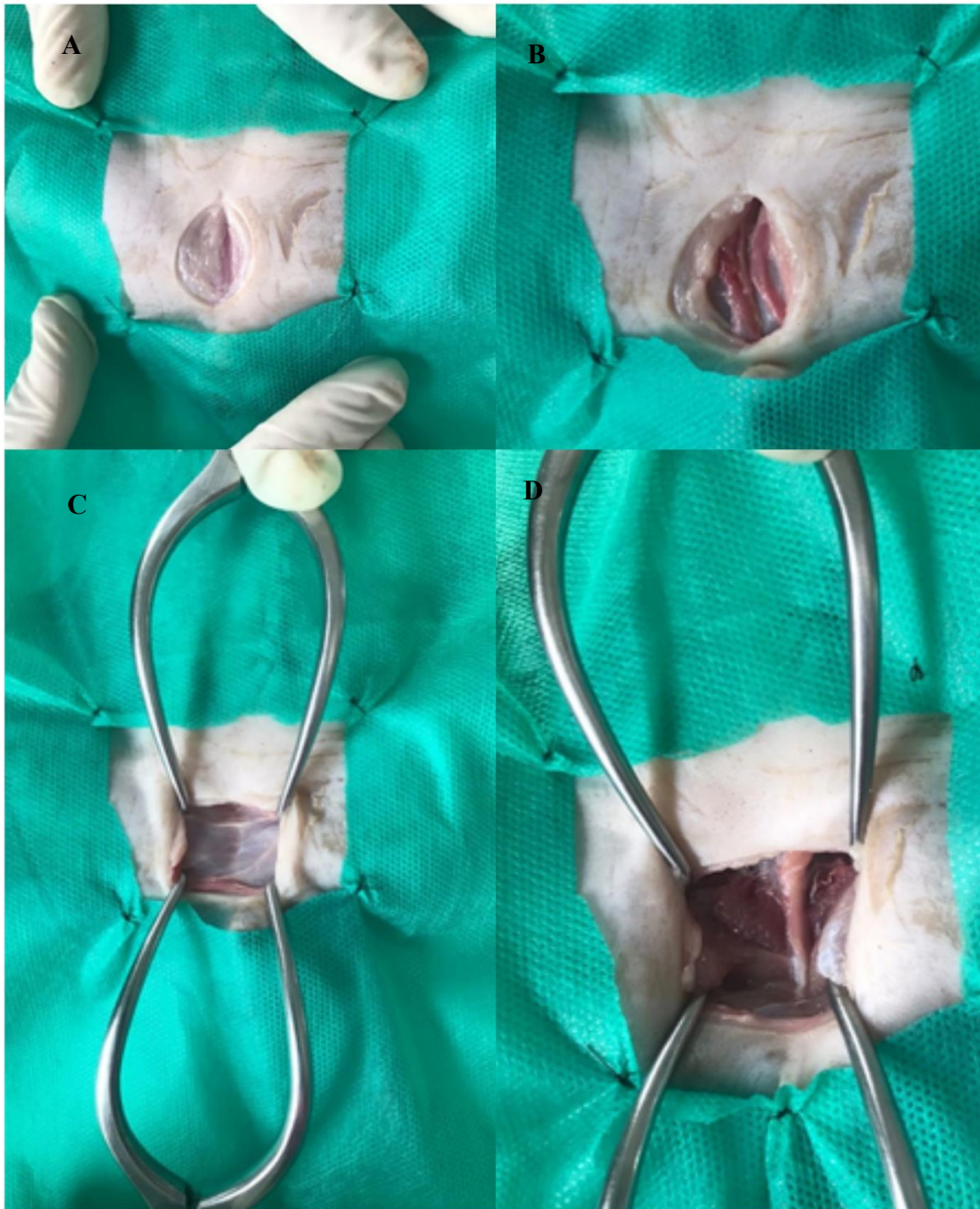

Figura 8. Acesso cirúrgico da pelve de felino. A – Incisão de pele. B – Divulsionamento de subcutâneo e exposição de músculos grácil. C – Afastamento muscular e exposição de tendão pré-púbico. D – Exposição de sínfise púbica.

Com a sínfise púbica visível, foi feita a osteotomia da mesma com auxílio de osteótomo e martelo ortopédicos para separação das duas hemipelvas e inserida, posteriormente, a peça confeccionada foi inserida ventralmente (Figura 9).

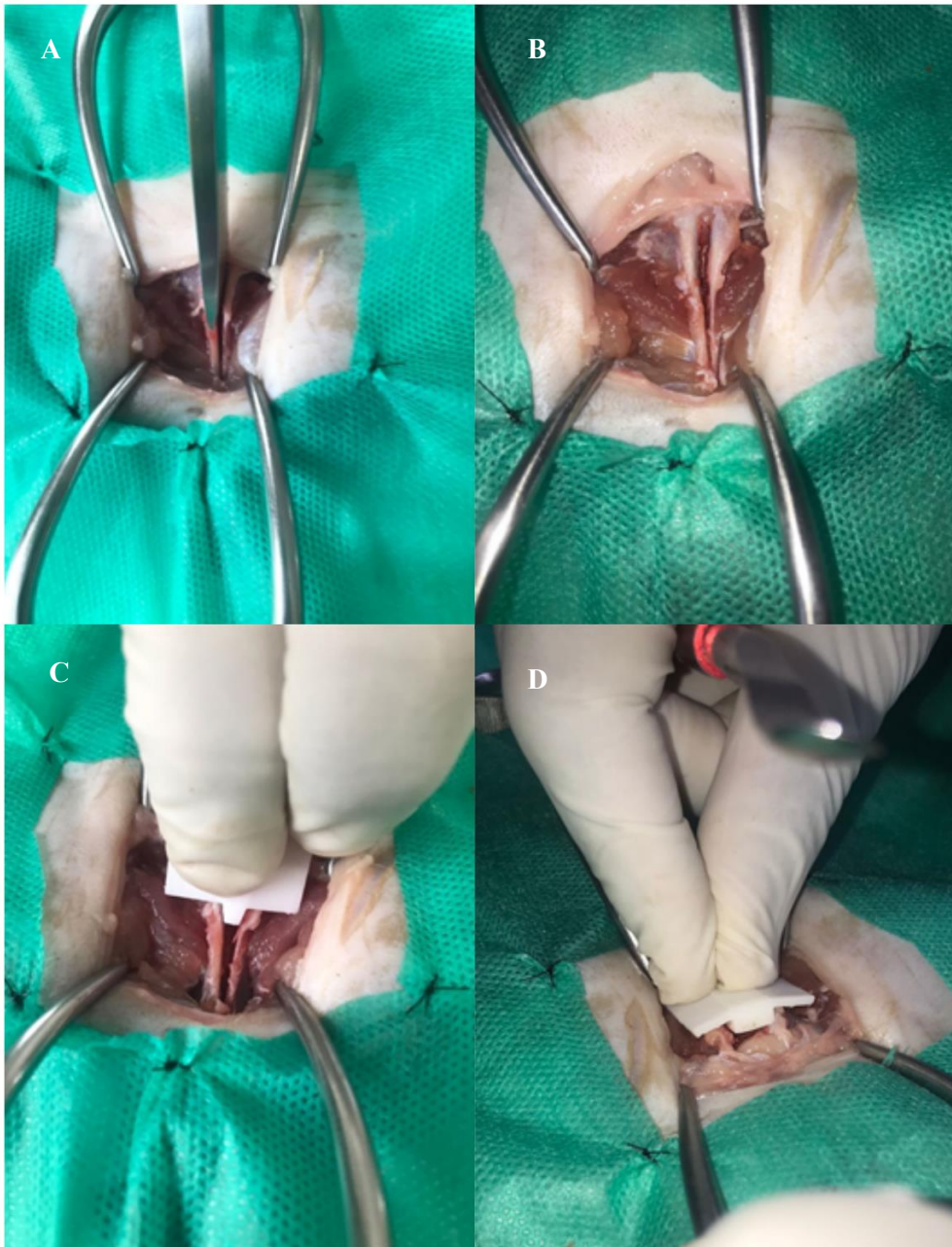


Figura 9. Osteotomia sínfisiária e aplicação da peça. A – Osteotomia de sínfise com auxílio de osteótomo. B – Vista ventral de osteotomia. C – Aplicação da peça para ampliação de sínfise púbica. D – Vista traseira da aplicação.

Fixou-se quatro parafusos corticais padrão 1,5 x 8 mm, distribuídos cranialmente um em borda da peça em topografia de ramo ilíaco e, caudalmente, um em cada borda da peça e topografia de ramo isquiático, por haver maior estoque ósseo, onde foram totalmente rosqueados (Figura 10).

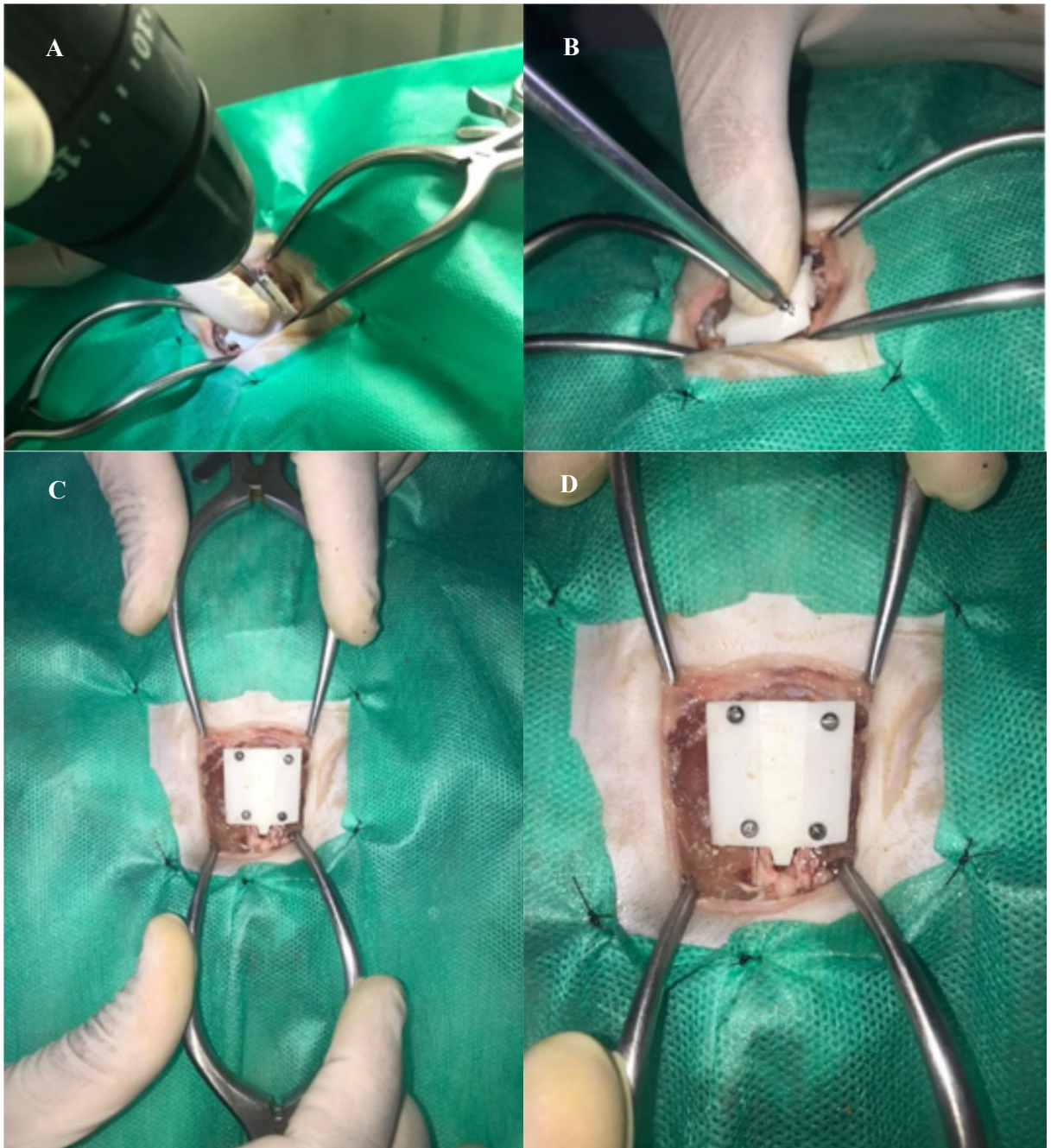
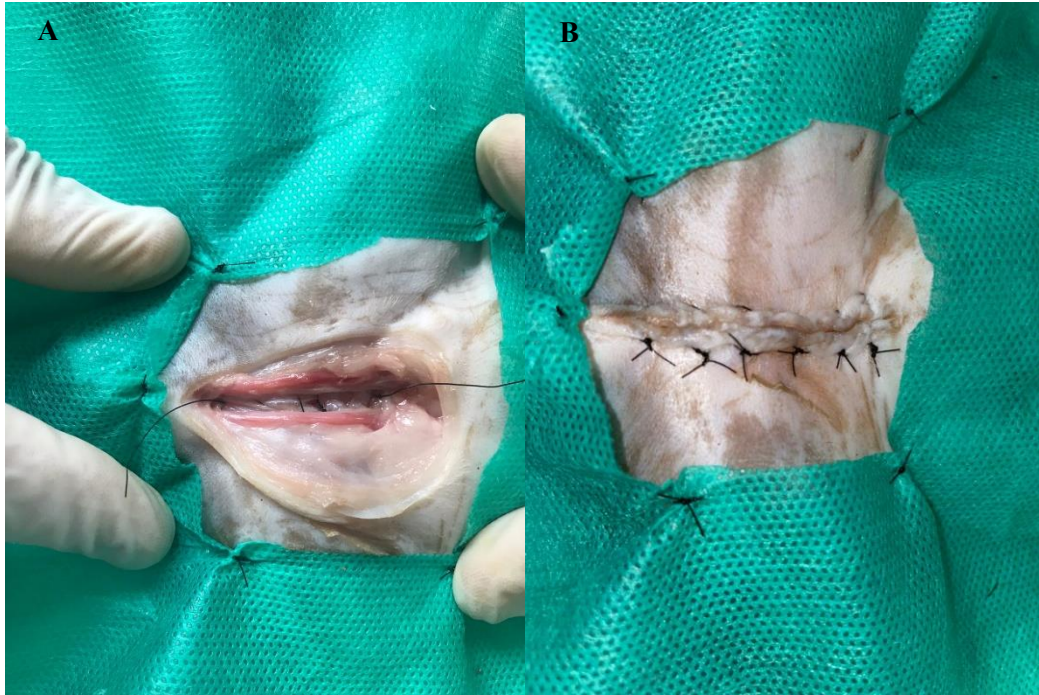

Figura 10. Fixação da peça na sínfise púbica. A – Perfuração da peça para inserção de parafusos. B – Rosqueamento de parafuso. C – Parafusos fixados para ampliação. D – Vista ampliada da imagem C.

Para a síntese dos planos muscular e subcutâneo foi utilizado fio poliglactina 910, 0, em padrão contínuo simples, e para síntese da pele foi utilizado fio de poliamida, 4-0, em padrão Wolff (Figura 10).



. **Figura 11.** Síntese de planos. A – Síntese de plano muscular em padrão de sutura contínuo simples. B – Síntese de pele em padrão de sutura Wolff

7 DISCUSSÃO

A maioria dos estudos utilizando impressão 3D na medicina veterinária estão voltados para a confecção de guias cirúrgicos de serras e brocas em ortopedia (ROCHA et. al, 2019; ALTWAL et. al, 2021) e para confecção de guias em neurocirurgia (ESCAURIAZA et al., 2022; ROH et al., 2022). Assim como no presente estudo, nota-se forte relação do uso desta tecnologia e suas possibilidades na ortopedia veterinária.

Em um estudo foram confeccionados guias cirúrgicos para pastora alemã de 6 anos de idade, diagnosticada com lombarização de S1 e compressão entre L6-L7-S1 por meio dos softwares 3D Slicer® e Blender® e impressos em SLA (ROCHA et. al, 2019).

A impressora utilizada nesse estudo utiliza a tecnologia Low Force Stereolithography LFS (em português, estereolitografia de baixa força), da qual compreende uma forma avançada da impressão 3D SLA, que usa um tanque flexível e iluminação linear para transformar a resina líquida em peças com melhor acabamento (FORMLABS, 2022). Para fins médicos, esse tipo de impressora garante melhores resultados, pois possui uma alta precisão e exatidão, da qual equilibra a alta resolução com alta velocidade e constrói suportes mais finos, o que confere maior economia de resina aliada à alta resolução da impressão.

A resina utilizada para impressão da peça foi a Resina Standard Padrão, por ser a que estava disponível na instituição, a mesma suporta temperaturas de 49.7°C após impressão até 73.1°C se passar por uma pós-cura da peça. Deste modo, torna-se incompatível com o método de esterilização mais utilizado, a autoclave, que utiliza temperatura mínima de 121°C (MORIYA e MÓDENA, 2008).

Para aplicação *in vivo* seria necessário o uso de resinas médicas, das quais suportam temperatura e pressão suficiente para passar pelo processo de esterilização na autoclave. As resinas compatíveis com a impressora utilizada no estudo são a Resina Biomed White, Resina Biomed Ambar e Resina Biomed Clear, todas da mesma empresa e que já foram aprovadas em estudos de biocompatibilidade. Além disso, a impressão 3D também é muito utilizada para ensino da anatomia.

Em estudo realizado no Reino Unido, modelos 3D de pé equino foram impressos por um estabelecimento de impressão comercial a partir de imagens de ressonância magnética, onde os alunos constataram que tiveram melhor aprendizado utilizando os modelos impressos em comparação a modelos digitais ou livros didáticos (PREECE et al., 2013), sugerindo que modelos 3D impressos melhoram a compreensão de estruturas anatômicas. Trazendo para o presente estudo, as impressões podem auxiliar no planejamento cirúrgico ortopédico, pois demonstra de maneira mais fidedigna as estruturas ósseas em comparação à exames de imagem.

Quanto à técnica de distração da osteotomia da sínfise pélvica, ela é usada quando a sínfise permanece intacta com estenose do canal e quando o diâmetro do canal pélvico está reduzido horizontalmente em vez de verticalmente (CELIMLI et al., 2008). O uso de espaçadores para a osteotomia da sínfise púbica proporciona maior estabilidade evitando assim o deslocamento medial das hemipelves no pós-operatório.

Diversos materiais já foram utilizados como espaçadores, por exemplo, o uso de osso autógeno que pode não ser preferível ao uso de espaçador como implante, pois provavelmente não manteria a distração (McKEE e WONG, 1994), além disso, os aloenxertos nem sempre estão disponíveis e pode ocorrer rejeição.

A utilização do espaçador impresso em 3D mostra-se uma alternativa para a distração das hemipelves, considerando a personalização do nível de distração e possível redução de tempo cirúrgico pela utilização de uma peça pronta. Há relatos na literatura do uso de placas, porém os autores descrevem resultados de instabilidade frequente (ATALLAH, 2016).

Embora outros materiais possam ser utilizados, estes devem, de alguma forma, serem fixados aos bordos ósseos para impedir seu deslocamento no pós-operatório. A região abordada no estudo tem uma anatomia peculiar que dificulta a aplicação de implantes, de modo que uma peça personalizada se encaixa satisfatoriamente e permite a sua fixação com parafusos. A extensão do canal deve ser adaptada a cada indivíduo e determinada pela palpação retal durante a cirurgia e pelas radiografias pélvicas e sinais clínicos (SCHARADER, 1992).

As avaliações radiográficas não foram um dos objetivos deste trabalho, no entanto, seria necessário, para estudos futuros, o uso de radiografias pré-cirúrgicas e pós-cirúrgicas a fim de determinar a distração resultante da aplicação do implante proposto. Considerando a largura da peça central, tivemos uma distração de sínfise púbica em 1,1 cm, o que é considerado significativo segundo outros trabalhos que realizaram a distração sinfiseal (SCORSATO et al., 2019; ATALLAH, 2016).

O desenvolvimento de espaçadores pelo método de impressão 3D é bastante promissor, por ser uma tecnologia acessível em nossa universidade, com excelente custo-benefício e alta qualidade com potencial para uso in vivo.

A técnica de modelagem empregada nesse estudo necessita de um maior aprimoramento, a fim de adequar o protótipo a variações anatômicas, equilibrando uma menor quantidade de resina a uma maior resolução do implante. Em decorrência do prazo para execução do presente trabalho e a carência de conhecimento técnico em relação à modelagem 3D não foi possível confeccionar um número razoável e variado de exemplares para melhor avaliação da eficácia do modelo.

A ausência de trabalhos que relatam o uso de espaçador pélvico impresso em 3D é uma grande motivação para refinar a técnica proposta e estabelecer um controle de qualidade para esse tipo de implante. Em razão da modelagem 3D não ser uma área específica da medicina veterinária, é válida a existência de uma equipe multidisciplinar para garantir a eficiência do mesmo.

8 CONCLUSÃO

O protótipo confeccionado através da interação entre o estudo da pelve felina e a modelagem 3D apresentou resultados satisfatórios quanto a fidelidade de detalhes e compatibilidade de tamanho com a distração da sínfise púbica provocada no cadáver, desse modo, o método empregado torna-se viável para a criação de espaçadores pélvicos em 3D.

REFERÊNCIAS

- ALTWAL, J.; WILSON, C. H.; GRIFFON, D. J. Applications of 3-dimensional printing in small-animal surgery: A review of current practices. **Veterinary Surgery**, v. 51, n. 1, p. 34–51, 2021.
- ARZI, B. et al. Regenerative Approach to Bilateral Rostral Mandibular Reconstruction in a Case Series of Dogs. **Frontiers in Veterinary Science**, v. 2, 2015.
- ATALLAH, F.A. et al. Subcolectomia e distração da sínfise púbica com espaçador de fio ortopédico espiralado: uma opção de tratamento para gatos com estenose do canal pélvico, megacólon e obstipação. **Ciência Rural**, v. 46, p. 1472-1478, 2016.
- BOYD, S.; CLARKSON, E; MATHER, B. “Learning in the Third Dimension”. **Veterinary Record**, vol. 176, pp. 1-2, 2015.
- BURTON, N.J. Composite fixation of comminuted ilial wing fractures in cats: three cases. **Practice Journal of Feline Medicine and Surgery**. Cap.13, p. 376–382, 2011.
- CELIMLI, N. et al. Pelvimetria radiográfica e avaliação dos achados radiográficos da pelve em gatos com distocia. **Tierärztl Praxis**, v.36, p.277-284, 2008.
- CHIULAN, I.; FRONE, A.; BRANDABUR, C.; PANAITESCU, D. Recent Advances in 3D Printing of Aliphatic Polyesters. **Bioengineering**, v. 5, n. 1, p. 2, 2017.
- COLOPY-POULSEN, S.A. et al. Managing Feline Obstipation Secondary to Pelvic Fracture. **Compendium Vet - University of Wisconsin-Madison**. Art. 1, p. 662- 670, 2005.
- DAVIES, J.; LYNCH, A. Percutaneous Tibial Fracture Reduction Using Computed Tomography Imaging, Computer Modelling and 3D Printed Alignment Constructs: A Cadaveric Study. **Veterinary and Comparative Orthopaedics and Traumatology**, v. 32, n. 02, p. 139–148, 2019.
- DeGROOT, W. et al. Internal hemipelvectomy for treatment of obstipation secondary to pelvic malunion in 3 cats. Case Report. **Can Vet J**, Vol.57, p. 955–960, 2016.
- DENNY, R.H.; BUTTERWORTH, S.J.; Cirurgia Ortopédica de Cães e Gatos. 4ed. São Paulo: **Rocca**. Cap 6, p.350, 2014.

DYCE, K.M.; SACK, W.O.; WENSING, C.J.G. Tratado de Anatomia Veterinária. 4ed. São Paulo: **Elsevier**.Cap.14. p.454-456, 2010.

ESCAURIAZA, L. et al. A 3-Dimensional Printed Patient-Specific Surgical Guide to Facilitate Transsphenoidal Hypophysectomy in Dogs. **Frontiers in Veterinary Science**, v. 9, 2022.

GALICIA, C.; URRACA, V. H.; DEL CASTILLO, L.; MVZ, J. S. Design and Use of a 3D Prosthetic Leg in a Red-lored Amazon Parrot (*Amazona autumnalis*). **Journal of Avian Medicine and Surgery**. v. 2, n. 32, p. 133-137, 2018.

GRANDE NETO, N.S. Utilização de Material Alternativo para a Obtenção e Caracterização de Biomodelos, por meio da Técnica de Impressão 3DPRIN-TER.2016. 56 f. Dissertação (Mestrado), Faculdade de Engenharia, Universidade Estadual Paulista, Ilha Solteira, 2016. Disponível em: <http://repositorio.unesp.br/bitstream/handle/11449/137869/grandene-to_ns_me_ilha.pdf?sequence=3>. Acessado em 1 de maio de 2022.

HESPEL, A.M; WILHITE, R.; HUDSON, J. “Invited Review-Applications for 3D Printers in Veterinary Medicine”. **VeterinaryRadiology & Ultrasound**, v. 55, n. 4, pp. 347-358, 2014.

LANGLEY-HOBBS, S. J.; DEMETRIOU, J.; LADLOW, J. Feline soft tissue and general surgery. **Elsevier Health Sciences**, 2014.

LANZ, O. Lumbosacral and pelvic injuries. **Vet Clin North An Small Animal Practice**, v. 32, p. 949–62. 2002

MORIYA, T.; MÓDENA, J. L. P. ASSEPSIA E ANTISSEPSIA: TÉCNICAS DE ESTERILIZAÇÃO. **Medicina (Ribeirão Preto)**, v. 41, n. 3, p. 265–273, 2008.

PIERMATTEI, D.L. et al. Handbook of Small Animal Orthopedics and Fracture Repair. 5ed. St. Louis: **Elsevier**, Cap. 15, p.437 - 466, 2016.

PRASSINOS, N. N. et al. Symphyseal distraction-osteotomy using a novel spacer of spirally fashioned orthopaedic wire for the management of obstipation. **Journal of feline medicine and surgery**, v. 9, n. 1, p. 23-28, 2007.

PREECE, D. et al. “Let’s Get Physical”: Advantages of a physical model over 3D computer models and textbooks in learning imaging anatomy. **Anatomical Sciences Education**, v. 6, n.

4, p. 216–224, 2013.

RENGIER, F. et al. 3D printing based on imaging data: review of medical applications. **International Journal of Computer Assisted Radiology and Surgery**, v. 5, n. 4, p. 335–341, 2010.

ROCHA, T. A. S. S; et al. Uso do Planejamento Computacional Cirúrgico e Guia de Perfuração Impresso em 3D para Estabilização da Coluna Vertebral de Cão. RELATO DE CASO. In: **1 Congresso Brasileiro de Ortopedia e Traumatologia de Animais de Companhia**, 2019, Jaboticabal. Franca: INVESTIGAÇÃO, v. 18. p. 1-1, 2019.

ROH, Y. et al. Evaluation of the accuracy of three-dimensionally printed patient-specific guides for transsphenoidal hypophysectomy in small-breed dogs. **American Journal of Veterinary Research**, v. 83, n. 5, p. 465–472. 1, 2022.

SCORSATO, P.S et al. Tratamento de estenose pélvica em gato com enxerto heterólogo e colectomia subtotal. **Acta Scientiae Veterinariae**, v. 47, 2019.

SEARS, N. A.; SESHADRI, D. R.; DHAVALIKAR, P. S.; COSGRIFF-HERNANDEZ, E. A Review of Three-Dimensional Printing in Tissue Engineering. **Tissue Engineering Part B: Reviews**, v. 22, n. 4, p. 298–310, 2016.

SEBASTIANI, A.M.; FISHBECK, D.W. *Mammalian Anatomy: The Cat*. 2ed. Colorado: **Morton Publishing Company**, Cap.1, p.32-34, 2005.

SILVA, D. N. et al. Dimensional error in selective laser sintering and 3D-printing of models for craniomaxillary anatomy reconstruction. **Journal of Cranio-Maxillofacial Surgery**, v. 36, n. 8, p. 443–449, 2008.

SOUTHERDEN, P.; BARNES, D. M. Caudal mandibular fracture repair using three-dimensional printing, presurgical plate contouring and a preformed template to aid anatomical fracture reduction. **Journal of Feline Medicine and Surgery Open Reports**, v. 4, n. 2, p. 205511691879887, 2018.

STRØM, P. et al. Ankylosis and pseudoankylosis of the temporomandibular joint in 10 dogs (1993–2015). **Veterinary and Comparative Orthopaedics and Traumatology**, v. 29, n. 05, p. 409–415, 2016.

WASHABAU, R.J; HOLT, D. Patogênese, diagnóstico e terapia do megacólon idiopático felino. **Clínicas Veterinárias da América do Norte: Prática de Pequenos Animais**, v.29, p.589-603, 1999.

WINER, J. N. et al. The application of 3-dimensional printing for preoperative planning in oral and maxillofacial surgery in dogs and cats. **Veterinary Surgery**, v. 46, n. 7, p. 942–951, 2017.