



UNIVERSIDADE
ESTADUAL DO
MARANHÃO

**UNIVERSIDADE ESTADUAL DO MARANHÃO
CENTRO DE CIÊNCIAS AGRÁRIAS
CURSO DE MEDICINA VETERINÁRIA
PROGRAMA DE PÓS-GRADUAÇÃO EM CIÊNCIA ANIMAL**

EMERSON ANTÔNIO ARAÚJO DE OLIVEIRA

**DIAGNÓSTICO DE *Mycobacterium avium* subsp. *paratuberculosis* (MAP) EM
BÚFALOS (*Bubalus bubalis*) ABATIDOS EM MATADOUROS DA BAIXADA
MARANHENSE, BRASIL**

São Luis-MA
2016



UNIVERSIDADE
ESTADUAL DO
MARANHÃO

EMERSON ANTÔNIO ARAÚJO DE OLIVEIRA

DIAGNÓSTICO DE *Mycobacterium avium* subsp. *paratuberculosis* (MAP) EM BÚFALOS (*Bubalus bubalis*) ABATIDOS EM MATADOUROS DA BAIXADA MARANHENSE, BRASIL

Trabalho apresentado ao programa de Pós-graduação em Ciência Animal da Universidade Estadual do Maranhão – UEMA como requisito para obtenção do título de Mestre em Ciência Animal.

Área de concentração: Medicina Veterinária Preventiva

Orientador: Prof^o. Dr. Helder de Moraes Pereira – UEMA

Co-orientador: Prof^o. Dr. Hamilton Pereira Santos – UEMA

São Luis-MA
2016

BANCA EXAMINADORA

Orientador

Profº. Dr. Helder de Moraes Pereira – UEMA.

2º Membro

Profº. Dr. Hamilton Pereira Santos - UEMA.

2º Membro

Prof. Dr. Rinaldo Aparecido Mota – UFRPE

Suplente

Prof. Dr. Fábio Henrique Evangelista - UEMA

AGRADECIMENTOS

Agradeço primeiramente a Deus o grande arquiteto, por reger todas as leis universais.

Aos meus pais, Maria Edileusa de Araújo Oliveira e Antônio Cavalcante de Oliveira, por terem me concebido, me educado, me alimentado, me vestiram, me ensinaram valores morais e éticos, que sempre acreditam no meu potencial e sempre me incentivam a ir mais longe. Para eles, o meu amor incondicional.

Aos meus irmãos, Elysson José de Oliveira e Eryck de Araújo Oliveira, por estarem ao meu lado, cuidando de mim, me protegendo, para eles, o meu amor incondicional.

Aos meus familiares: avôs, avós, tios, tias, primos e primas. O meu agradecimento por estarem presentes em minha vida e por colaborar de forma direta ou indireta com as minhas conquistas.

Ao professor Dr. Hamilton Pereira Santos: meu primeiro orientador em IC e segundo pai, que na ausência de meus pais biológicos soube com muita maestria representar suas figuras nos momentos mais difíceis longe de casa. Além disso, transferiu-me valores morais e profissionais.

Ao professor Dr Helder de Moraes Pereira, que além de orientador, um grande amigo e companheiro, pois nos momentos obscuros conduziu-me com muita destreza em direção a luís no final do túnel. Aos dois, meus agradecimentos. Devo a vocês o meu crescimento como pesquisador.

Aos amigos do GEPRD: Amanda, Diogo, Juliana, Leandro, Lorena, Pablo, Paulinha, em especial a Carol, Diego, Gabriel, Jessica, Priscila, Taynan e Itala que estiveram durante longas jornadas de coletas durante várias madrugadas.

Essa pessoa foi fundamental para o desenvolvimento e conclusão dessa pesquisa, sendo assim, dedico os mais singelos votos de agradecimento ao professor Dr. Felício Garido Junior.

À Universidade Estadual do Maranhão, local onde me graduei como Médico Veterinário, onde tive a oportunidade de entrar no programa de Mestrado em Ciência Animal e por fornecer as condições necessárias para conclusão do Mestrado; À FAPEMA, por ter fornecido auxílio financeiro todo mês, de modo que pudesse me dedicar a este sonho. À todos os demais que contribuíram para que eu alcançasse esse patamar e que por ventura não citei o nome. Não é que sejam menos importante. Mas são pessoas que estão dentro do meu coração, e é isso que importa

“Nossa maior fraqueza está em desistir.

O caminho mais certo de vencer é tentar mais uma vez”

Thomas Edison

RESUMO

A paratuberculose é uma doença infectocontagiosa, crônica, incurável causada pelo *Mycobacterium avium* (subsp.) *paratuberculosis* (MAP), atinge diversas espécies de animais, provocando uma enterite e linfadenite granulomatosa crônica, caracterizada por síndrome da má absorção, diarreia e perda de peso, influenciando na redução da produtividade e causando grande impacto na economia. Desta forma o objetivo deste trabalho é identificar e caracterizar os casos de paratuberculose nos rebanhos bubalinos abatidos na região da Baixada Maranhense. Onde amostras dos intestinos, linfonodos mesentéricos e válvulas ileocecal foram coletadas de 115 búfalos abatidos em matadouros da Baixada Maranhense, para a realização do diagnóstico mediante o exame histopatológico utilizando as colorações de Hematoxilina e Eosina e Ziehl-Neelsen. Na histopatologia pela coloração de H&E, foram evidenciadas alterações sugestivas de paratuberculose em 30% (31/115) dos búfalos. Com a coloração de Ziehl-Neelsen foram visualizados bacilos álcool-ácido-resistentes em 27% (26/115) das amostras de tecido analisada. Pode-se concluir que o *Mycobacterium avium* subsp. *paratuberculose* está presente nas doenças entéricas de búfalo da Baixada maranhense.

Palavras-chave: Paratuberculose, búfalos, *Mycobacterium avium* subsp. *Paratuberculosis*, PCR.

ABSTRACT

The paratuberculosis is an infectious disease, chronic, incurable caused by *Mycobacterium avium* (subsp.) Paratuberculosis (MAP), a time reaches several species of animals, causing enteritis and lymphadenitis chronic granulomatous, leading to malabsorption syndrome, diarrhea and loss weight, influencing the reduction of productivity and causing great impact on the economy. Therefore, the objective of this work is to identify and characterize the cases of paratuberculosis in buffalo herds slaughtered in the Maranhese Baixada region. They collected 115 samples of buffalo intestines, mesenteric lymph nodes and provinientes ileocecal valve of the Baixada Maranhense slaughterhouses to carry out the histopathologic diagnosis by histological hematoxylin and eosin and Ziehl-Neelsen. Histopathology by H & E staining, found changes suggestive of paratuberculosis found in 30% (31/115) of buffalo. With the Ziehl-Neelsen staining were visualized acid-fast bacilli (Baars) resistant 27% (26/115) of the analyzed tissue samples. It can be concluded that the *Mycobacterium avium* subsp. paratuberculosis is present in the enteric diseases of Buffalo Baixada Maranhense.

Key words: Paratuberculosis, buffalo, *Mycobacterium avium* subsp. paratuberculosis, PCR

LISTA DE FIGURAS

| | |
|--|----|
| Figura 1. Mapa da Baixada Maranhense..... | |
| Figura 2. Vasos linfáticos subserosos de intestino delgado evidentes, esbranquiçados e tortuosos (aspecto varicoso). Búfalo 24 com paratuberculose subclínica, Baixada Maranhense, MA, 2015 | 32 |
| Figura 3. Rede de linfonodos mesentéricos com aumento de tamanho e volume. Búfalo 17 com paratuberculose subclínica, Baixada Maranhense, MA, 2015..... | 33 |
| Figura 4. Linfonodos mesentéricos protraído ao corte, com região medular escura e cortical com áreas claras com acúmulo de líquido esbranquiçado leitoso. Búfalo 20 com paratuberculose subclínica, Baixada Maranhense, MA, 2015..... | 33 |
| Figura 5. Linfonodos mesentéricos com região cortical marrom e medular enegrecida com acúmulo de material sanguinolento. Búfalo 10 com paratuberculose subclínica, Baixada Maranhense, MA, 2015..... | 34 |
| Figura 6. Parede do intestino delgado dilatada e espessada, com aspecto cerebróide. Búfalo 20 com paratuberculose subclínica, Baixada Maranhense, MA, 2015..... | 34 |
| Figura 7. Parede do intestino delgado espessada e enrugada, com aspecto cerebróide. Búfalo 20 com paratuberculose subclínica, Baixada Maranhense, MA, 2015..... | 35 |
| Figura 8. Mucosa duodenal espessada, com aspecto enrugado. Búfalo 10 com paratuberculose subclínica, Baixada Maranhense, MA, 2015..... | 35 |
| Figura 9. Evidente espessamento e pregueamento da mucosa duodenal com presença de conteúdo líquido amarronzado. Búfalo 10 com paratuberculose subclínica, Baixada Maranhense, MA, 2015..... | 36 |
| | |
| Figura 10. Mucosa espessada e pregueada com áreas hiperêmicas (setas), observa-se conteúdo líquido amarronzado. Búfalo 20 com paratuberculose subclínica, Baixada Maranhense, MA, 2015..... | 36 |
| | |
| Figura 11. Mucosa espessada e pregueada com cor marrom-escuro. Búfalo 24 com paratuberculose subclínica, Baixada Maranhense, MA, 2015..... | 37 |

| | |
|---|----|
| Figura 12. Mucosa espessada e pregueada, áreas com múltiplas petéquiias hemorrágicas e presença de líquido semilíquido amarronzado. Búfalo 24 com paratuberculose subclínica, Baixada Maranhense, MA, 2015..... | 37 |
| Figura 13. Válvula íleo-cecal aumentada de volume e edemaciada. Búfalo 24 com paratuberculose subclínica, Baixada Maranhense, MA, 2015..... | 38 |
| Figura 14. Mucosa dilatada, espessada, edemaciada com líquido verde-oliva (A) Búfalo 25; Ceco com mucosa dilatada e pregueada com áreas irregulares avermelhadas (B) Búfalo 22., com paratuberculose subclínica, Baixada Maranhense, MA, 2015..... | 38 |
| Figura 15. Evidente estriações avermelhadas na mucosa enrugada. Notou-se líquido verde-oliva. Búfalo 10, com paratuberculose subclínica, Baixada Maranhense, MA, 2015..... | 39 |
| Figura 16. Mucosa intestinal (jejuno) lesão granulomatosa com intenso infiltrado de células macrófagos epitelióide e células gigantes na mucosa (seta). Búfalo 83, paratuberculose subclínica, Baixada Maranhense, MA, 2015. Hematoxilina e eosina. Obj 20x..... | 40 |
| Figura 17. Válvula íleo-cecal com infiltrado inflamatório de macrófagos epitelioides e células gigantes, com atrofia e fusão das vilosidades. Búfalo 43, paratuberculose subclínica, Baixada Maranhense, MA, 2015. Hematoxilina e eosina. Obj 20x..... | 40 |
| Figura 18. Linfonodo mesentérico. Infiltrado difuso acentuado de macrófagos epitelioides e células gigantes tipo Langhans. Búfalo 91, paratuberculose subclínica, Baixada Maranhense, MA, 2015. Hematoxilina e eosina. Obj 20x..... | 41 |
| Figura 19. (A) Mucosa do íleo com numerosos bacilos álcool-ácido resistentes. Ziehl--Neelsen, obj.40x). (B) Linfonodo mesentérico com presença de BAAR Búfalo 25, paratuberculose subclínica, Baixada Maranhense, MA, 2015. Ziehl-Neelsen, obj.40x)..... | 41 |

SUMÁRIO

| | |
|---|-----------|
| 1-INTRODUÇÃO..... | 13 |
| 2-OBJETIVOS..... | 15 |
| 2.1-Geral..... | 15 |
| 2.2-Específicos..... | 15 |
| 3-REVISÃO DE LITERATURA..... | 16 |
| 3.1-Histórico..... | 16 |
| 3.2.Paratuberculose no Brasil..... | 17 |
| 3.3.Agente etiológico..... | 19 |
| 3.4.Aspectos epidemiológicos..... | 20 |
| 3.5.Patogenia..... | 23 |
| 3.6.Sinai s clínicos..... | 23 |
| 3.7.Diagnóstico..... | 24 |
| 3.7.1.Testes sorológicos..... | 25 |
| 3.7.2.Cultivo bacteriano..... | 25 |
| 3.7.3.Achados de necropsia..... | 25 |
| 3.7.4.Histopatologia..... | 26 |

| | |
|---|----|
| 3.7.5.Imuno-histoquímica (IHQ)..... | 26 |
| 3.7.6.Reação da polimerase em cadeia (PCR)..... | 27 |
| 3.8.Tratamento..... | 28 |
| 3.9.Controle..... | 28 |
| 3.9.1.Vacinas..... | 28 |
| 4-MATERIAL E MÉTODOS..... | 30 |
| 4.1 Área de estudo..... | 30 |
| 4.2. Amostragem..... | 31 |
| 4.3. Caracterização macroscópica da lesão..... | 31 |
| 4.4. Coleta de fragmentos de tecido..... | 31 |
| 4.5. Histopatologia..... | 32 |
| 5-RESULTADOS..... | 32 |
| 5.1. Achados Macroscópicos..... | 32 |
| 5.1.2. Vasos Linfáticos..... | 33 |
| 5.1.3. Linfonodos..... | 33 |
| 5.1.4. Intestino Delgado..... | 35 |
| 5.1.5. Intestino grosso..... | 38 |

| | |
|--|----|
| 5.1.6. Achados Histopatológicos | 38 |
| 6-DISSCUSSÃO | 43 |
| 6.1. Achados anatomopatológicos | 43 |
| 6.1.1. Vasos Linfáticos | 43 |
| 6.1.2 Linfonodos mesentéricos | 43 |
| 6.1.3 Intestinos | 43 |
| 7-CONCLUSÃO | 47 |
| REFERÊNCIAS BIBLIOGRÁFICAS | 48 |

1-INTRODUÇÃO

Na Baixada Maranhense, o búfalo é encontrado pastejando em campos abertos e alagados de forma extensiva, sem nenhuma técnica de manejo adequada as condições ambientais, o que torna pesquisas com este rebanho um desafio científico, pois além de difícil acesso em determinadas épocas do ano, possui o hábito de permanecer agrupado em poços d'água, facilitando por sua vez a disseminação de doenças, dentre estas enfermidades destaca-se a paratuberculose.

A paratuberculose é uma enfermidade infecciosa crônica, incurável, que ocorre em todos os continentes, afetando principalmente ruminantes domésticos e, com menor frequência, ruminantes selvagens, equinos, suínos, lebres, raposas e roedores. O agente etiológico é *Mycobacterium avium* subsp. *Paratuberculosis* (MAP) que causa enterite e linfadenite granulomatosas (CLARKE 1997, MORAVKOVA et al. 2008). A doença caracteriza-se por diarreia crônica e intermitente, emagrecimento, queda de produção e da fertilidade, bem como, pelo aumento da susceptibilidade a outras infecções. A transmissão se dá pela ingestão de colostro, leite ou água contaminados com fezes que contêm o microrganismo. A infecção geralmente ocorre nos primeiros meses de vida; porém a doença se manifesta com maior frequência, entre 2 e 5 anos de idade e ocasionalmente, animais jovens são afetados (COLLINS, 2005).

A paratuberculose é responsável por perdas econômicas que ocorrem pela redução na produtividade, maior susceptibilidade a outras doenças, aumento dos custos sanitários e maior taxa de descarte precoce (HUTCHINSON 1996). Estima-se que 5% dos bovinos com a doença clínica representam 50% dos animais infectados assintomáticos em um rebanho (RADOSTITS et al. 1994). Diversos testes imunológicos auxiliam na identificação de portadores assintomáticos, porém não são definitivos no que se refere à prevalência da doença (STEHMAN 1990)

A importância da doença de Johne na saúde pública se deve a sua possível associação com a doença de Crohn (CROHN et al. 1932, OKURA et al. 2012). Neste contexto, pesquisadores têm relatado a presença de Map no leite cru e pasteurizado (SLANA et al. 2009, OKURA et al. 2012); além disso, a micobactéria foi detectada no sangue de pacientes com a doença de Crohn (NASER et al. 2004). Esta possível relação com a enterite em seres humanos é polêmica, e ainda são necessários estudos epidemiológicos amplos, com a utilização de modernas técnicas moleculares para desvendar a real causa da doença de Crohn e determinar se o Map tem significado etiológico primário ou se é apenas um invasor secundário (SINGH et

al. 2010, MOMOTANI et al. 2012). Até o momento, a paratuberculose não é considerada uma zoonose (OIE 2012).

O estado do Maranhão apresenta um lugar de destaque no panorama nacional da bubalinocultura, concentrando o 5º maior rebanho do Brasil e o 1º na região Nordeste, com cerca de 77.241 mil bubalinos, dos quais 61.354 cabeças vivem nos campos alagados da baixada maranhense, segundo dados da Agência de Defesa Agropecuária do Maranhão (AGED, 2015). Apesar de esta atividade contribuir diretamente para o desenvolvimento da economia regional, os bubalinocultores relatam uma baixa otimização da atividade em virtude das perdas econômicas atribuídas, principalmente, ao emagrecimento progressivo dos animais, sobretudo nos casos de diarreia, não responsiva às terapias antidiarreicas convencionais, antibióticos e soro caseiro. Neste contexto, veterinários autônomos realizando trabalhos com controle sanitário de propriedades na baixada maranhense, evidenciaram nos testes de tuberculização cervical comparativo, realizados no rebanho bubalino, uma acentuada reação de hipersensibilidade na tuberculina aviária, nos casos de reação negativa para tuberculina bovina, sugerindo que o agente causador da paratuberculose esteja presente nos rebanhos bubalinos da região.

Neste contexto, estudos mais amplos são necessários para esclarecer os aspectos epidemiológicos e clínico-patológicos desta enfermidade, com o propósito de reduzir os prejuízos e possibilitar a implementação de medidas de controle e profilaxia que favoreçam o crescimento da bubalinocultura no estado do Maranhão.

2-OBJETIVOS

2.1 Geral

Identificar e caracterizar os casos de paratuberculose nos rebanhos bubalinos abatidos na região da Baixada Maranhense.;

2.2 Específicos

- Verificar a presença de Bacilos Álcool Ácido-Resistentes, e lesões microscópicas em cortes histológicos;
- Isolar o *Mycobacterium avium* subsp. *paratuberculosis* (Map) em amostras fezes de búfalos, através de cultivo bacteriano;
- Identificar *Mycobacterium avium* subsp. *paratuberculosis* (Map) utilizando a “real time” PCR IS900.

3. REVISÃO DE BIBLIOGRÁFICA

3.1. Baixada Maranhense

Baixada Maranhense possui uma área de 1.775.035,9 ha, e estende-se por 20 mil quilômetros quadrados nos baixos cursos dos rios Pericumã e Aura. Está localizada na região continental de oeste a sudeste da Baía de São Marcos e abrange 23 Municípios. Sua característica principal é a ocorrência de terras baixas, planas, inundáveis, “caracterizada por campo, mata de galeria, manguezais e bacias lacustres, foi incluída como sítio Ramsar devido ao alagamento de suas terras baixas, restando apenas terras firmes onde a presença de aves é abundante”. (GRANZIERA, 2009)

A vegetação da Baixada é rica e variada, com a existência de desde manguezais, campos aluviais flúvio-marinhos, abertos, perto dos lagos, até densas florestas de galeria ao longo dos rios, com babaçuais formando “ilhas” nas terras mais altas, pouco atingidas pelas enchentes. Está presente na região uma rica fauna e flora aquática e terrestre, com diversas espécies raras, (MUNIZ, 2007)

A região fica seis meses seca e seis meses alagadas. Na estação chuvosa, os rios e lagos transbordam deixando os campos inundados. Estes são transformados em extensos lagos rasos, onde se desenvolve essencialmente a pecuária bubalina e a pesca artesanal. Parte das águas é devolvida aos rios quando seus níveis baixam. (MUNIZ, 2007).

3.2. Bubalinocultura

A criação de búfalos é originária da África e da Ásia, onde foram domesticados há cerca de 7000 anos (GARCIA et al., 2005). Os búfalos domésticos pertencem à família Bovidae, a subfamília Bovinae e a espécie *Bubalus bubalis*. Estes podem ser classificados como do tipo de habitat em rios e em pântanos. Os de rio são de coloração preta e possuem 50 pares de cromossomos e os de pântano possuem coloração mais clara e 48 pares de cromossomos (DAMÉ, 2006).

A trajetória da espécie *Bubalus bubalis* com origem no continente asiático, foi levada inicialmente à África, mais tarde à Europa e Oceania e por último à América (DAMÉ, 2006). Somente no final do século XIX a bubalinocultura foi introduzida no Brasil, pelo Dr. Vicente Chermant de Miranda, o qual comprou búfalos Carabao Marajó. Em 1895 foi realizada outra importação de búfalos italianos. Em 1952, outra leva de búfalos vieram para o Brasil, vindos da Itália e da Índia (PIMENTEL et al., 2010), fortalecendo ainda mais a criação no país.

A bubalinocultura brasileira vem apresentando elevado crescimento nas últimas décadas, evidenciado pelo aumento populacional desses animais em diversas propriedades e regiões, tanto na produção de leite e abate quanto na comercialização de matrizes e reprodutores (RODRIGUES et al., 2008). Isso se dá pelo fato dos búfalos serem animais que apresentam alta rusticidade, resistência a doenças e adaptabilidade a solos, e apresentarem também a capacidade de produzir proteínas de alto valor (carne e leite) a partir alimentos fibrosos.

A bovinocultura brasileira tem passado por alterações na legislação sanitária com a imposição de normas mais rígidas de qualidade de produto, além de maior exigência por parte das indústrias, afastando drasticamente, os pequenos produtores dessa atividade. De forma inversa, a bubalinocultura tem crescido nas regiões onde existem laticínios de captação de leite desses animais e cada vez mais, produtores passam a explorar essa atividade, obtendo retorno econômico superior ao que obtinham na bovinocultura, pois seus produtos são mais bem remunerados e há menor necessidade de reposição, visto a maior longevidade desses animais (BERNARDES, 2007).

3.3. Bubalinocultura na Baixada Maranhense

A Baixada Maranhense, aludida anteriormente, está inserida na Área de Proteção Ambiental (APA) da Baixada Maranhense, cenário onde se concentram cerca de 70% à 90% dos búfalos do Maranhão. Para a introdução da bubalinocultura na Baixada, no final dos anos 1950 e início dos anos 1960, observou-se que não houve um planejamento estruturado que permitisse prever os impactos sociais e ambientais que o animal exótico causaria em um ambiente ecologicamente instável. (BERNARDI, 2005)

O alagamento dos campos, dentre outros fatores, tornou a Baixada Maranhense o ambiente ideal para criação bubalina; estes foram trazidos principalmente da ilha de Marajó para o Maranhão sob a justificativa de que a expansão do setor de criação de bubalino como contribuiria com a riqueza e o desenvolvimento econômico da região (BERNARDI, 2005).

3.4. Histórico paratuberculose

A paratuberculose foi descrita pela primeira vez na Alemanha, em 1895, por Johne e Frothingam como uma forma atípica da tuberculose em uma vaca com seis anos de idade, que apresentava perda de peso e diarreia crônica (JOHNE & FROTHIGAM 1895). À necropsia, os autores observaram enterite sem lesões compatíveis com tuberculose intestinal, apesar de a histopatologia revelar infiltração granulomatosa e BAARs. No início foi proposto o nome de

enterite pseudotuberculosa, e posteriormente foi modificado para paratuberculose, ao constatarem que se tratava de uma bactéria diferente daquela causadora da tuberculose. Anos mais tarde, foi também denominada de doença de Johne.

O isolamento do microrganismo foi realizado por Twort em 1910, observando o agente da paratuberculose em tubos de inoculados e, pela inspeção apurada dos tubos inoculados que resultou na constatação do crescimento de colônias satélites, crescendo em culturas contaminadas com bacilo do feno, o *Mycobacterium pheli*. Posteriormente, conseguiu isolar um novo bacilo álcool-ácido-resistente (B.A.A.R) que denominou de *Mycobacterium enteritidis chronicae pseudotuberculosis bovis Johne* (TWORT & INGRAM 1912).

Nos anos subseqüente, houve um desenvolvimento de inúmeras pesquisas sobre a paratuberculose no mundo inteiro, com um acúmulo considerável de conhecimento a respeito da avaliação de teste de diagnósticos, no cultivo do agente e, na descrição da doença clínica. Nos anos 20, a Doença de Johne era descrita na África e na Ásia e tendo início na França, os primeiros estudos por Vallee e Ringjard com a inoculação desse agente em animais e, no desenvolvimento de vacinas. (VALLEE & RINGJARD, 1926).

Nos anos 30 a paratuberculose foi descrita pela primeira vez na América do Sul e Índia, comprovando que a doença possui uma grande capacidade de disseminação nos rebanhos mundiais, tornando-se uma ameaça direta ao desenvolvimento da atividade pecuária, devido a sua grande resistência idade-independente. Nas décadas de 50 e 60 foram criadas medidas de controle da doença com números experimentos em vacinação e, ensaios de diagnósticos tais como, migração de leucócitos e teste de imunofluorescência, com a finalidade de investigar e identificar a participação dos animais subclínicamente infectados (carreadore) na cadeia de transmissão e manutenção do *M. avium* subs. *paratuberculose* dentro do rebanho. Nesse período, foram evidenciados os mecanismos patogênicos, virulência, além da infecção intra e trans-uterina pelo isolamento do agente no útero e sêmen (CHIODINI, 1993).

Segundo Chiodini (1993) o somatório dos estudos realizados no mundo inteiro, ao longo dessas décadas, resultou em avanços de suma importância para a compressão da patogenia, patologia, bacteriologia, imunologia, epidemiologia, tratamento e medidas profiláticas de controle da paratuberculose assim como para o conhecimento da biologia, fisiologia e estrutura antigênica do *M. Avium* subs. *paratuberculosis* (CHIODINI, 1993).

3.5.Paratuberculose no Brasil

O primeiro registro da enfermidade no Brasil foi realizado por Otávio Dupont, em animais da raça Flamengo importados da Bélgica para o Estado do Rio de Janeiro, no então Posto Zootécnico Federal em Pinheiro, e divulgado através da publicação de uma nota no Jornal do Comércio do Rio de Janeiro em 05/11/1915 (DACORSO FILHO et al., 1960).

A paratuberculose foi diagnosticada em 1996, no município de Barra Mansa, Estado do Rio de Janeiro, em um touro de seis anos de idade, da raça Holandesa, importado da Holanda com um ano e meio de idade para uma fazenda. Estes fatos sugerem fortemente que a enfermidade era exótica e foi introduzida no país através de animais importados

Darcorso Filho et al., (1960) descreveram a doença por meio de exames clínicopatológicos em dois bovinos nascidos e criados no Estado do Rio de Janeiro, provenientes dos municípios de Petrópolis e no bairro de Bangu, município do Rio de Janeiro.

Silva e Pizelli (1961) estudando a incidência de paratuberculose em uma propriedade situada no município de Petrópolis, Estado do Rio de Janeiro diagnosticaram um bovino nacional da raça Jersey positivo. Paralelamente, Silva (1961) isolou, pela primeira vez no Brasil, o *Mycobacterium paratuberculosis*, a partir de suspensões de gânglios linfáticos mesentéricos de bovino. Também no mesmo ano, Silva (1961) isolou a micobactéria em ovos de galinha embrionados, a partir da suspensão do mesmo material relatado por Silva (1961) e constatou a susceptibilidade da espécie à infecção.

Em 1968, Silva conseguiu através da inoculação por via oral, de emulsão de gânglios linfáticos mesentéricos e mucosa intestinal provenientes de um bovino com a doença de Johne reproduziu a paratuberculose em ovinos. No mesmo período, Portugal et al. (1979) verificou ocorrência dois casos da enfermidade em bovinos no Estado de Santa Catarina, primeiro em um touro da raça Normanda nacional, de cinco anos de idade, no município de Brusque, e o segundo caso, em uma fêmea Holandesa importada da Holanda em Florianópolis.

No Rio Grande do Sul outro caso clínico foi comprovado por Ramos et al., (1986), através do isolamento do agente, conseguiram diagnosticar a doença em um touro da raça holandesa, doador de sêmem em central de inseminação artificial,

Em Minas Gerais, Nakajima, Maia e Mota (1991) reportaram a enfermidade em uma vaca holandesa com cinco anos de idade, importada dos EUA.

Poester e Ramos, em 1994, no Rio Grande do Sul, reproduziram a doença de Johne em caprinos inoculados, por via oral, com emulsão de mucosa intestinal de bovino com paratuberculose.

Em 1996, Riveira verificou por meio de estudos soropidemiológicos uma ocorrência de 45,5% de animais reagentes para enfermidade, através do teste de ELISA, em cinco propriedades no Mato Grosso do Sul, bem como, no Estado de São Paulo estimou, o mesmo autor, 65% de sororeagentes.

Em 1999, Driemeier et al. descreveram oito casos clínicos de paratuberculose no município de Capela de Santana, Estado do Rio Grande do Sul, com histórico de importação de vacas da Argentina.

Fonseca et al. (2000) utilizando o teste de ELISA para diagnóstico da doença, observaram em 20 rebanhos do Estado de São Paulo uma incidência de 37,9% de vacas soropositivas.

Ferreira, Fonseca e Lilenbaum (2001), através do teste de ELISA, identificaram anticorpos contra *Mycobacterium paratuberculosis* em 45 propriedades localizadas em diversos municípios do Estado do Rio de Janeiro, com 18% de animais soropositivos distribuídos em 82% das propriedades.

Rio Grande do Sul, Gomes et al., em 2000, isolaram Map em amostras provenientes de oito vacas holandesas, importadas da Argentina, no município de Capela de Santana e, identificaram a infecção em 39,8% dos bovinos submetidos ao teste de ELISA indireto. No mesmo período, Dias et al., em 2002, realizou na Universidade Federal de Minas Gerais (UFMG), o isolamento do Map a partir de fezes de bovinos procedentes de um rebanho da Paraíba.

Cunha et al. (2003) descreveram um caso da enfermidade, em bovino macho de cerca de quatro anos, da raça Blond D'Aquitane, no Estado de Goiás.

Em 2005, Silva relatou a paratuberculose em bovinos de corte em diversos municípios do Estado do Pará.

Ristow et al. (2006), detectaram a doença através da sorologia, cultivo microbiano e exames anatomo-histopatológicos, em rebanho bovino, no Estado do Rio de Janeiro.

Em 2007, Mota et al., relataram a enfermidade, através do isolamento do agente, sorologia e exames anatomohistopatológicos, em rebanhos leiteiros na região de Zona da Mata em Pernambuco,

Em 2008, Oliveira et al., descreveram dois casos de paratuberculose em bovinos no Estado da Paraíba. O primeiro era uma fêmea mestiça de três anos, do município de São José de Pinharas, oriundo recentemente do Estado do Pernambuco, e o segundo, um macho holandês de três anos oriundo do município de Passagem.

Em 2009, Mota et al. relataram a ocorrência de paratuberculose em rebanho bovino leiteiro da raça Gyr na Paraíba.

Em 2010, Mota et al. observaram a ocorrência de paratuberculose em cinco bubalinos criados em regime semi-intensivo em fazendas no estado de Pernambuco. No mesmo ano, foram relatados, casos clínicos de paratuberculose bubalina em duas regiões do país; o primeiro caso foi descrito na região nordeste, estado de Pernambuco por Mota et al. (2010). Posteriormente, Dalto et al. (2012) relataram um rebanho bubalino infectado por Map na região Sul, no estado do Rio Grande do Sul.

Em 2012, Medeiros et al, encontraram, através da determinação de anticorpos pelo ELISA para o Map, a doença subclínica em caprinos e ovinos de 14 municípios do semiárido Paraibano, verificando uma frequência média de caprinos $44,86 \pm 22,91\%$ e em ovinos de $52,96 \pm 31,49$, na Paraíba.

Em 2013, Yamasaki et al, descreveram os aspectos clínico-patológicos da paratuberculose em bovinos leiteiros situados em propriedades do município de Rio de Claro, região Sul do estado do Rio de Janeiro.

Barbosa et al. (2015), empregando a técnica de biópsia retal associada à histopatologia e Ziehl-Neelsen (ZN) para diagnóstico da paratuberculose em propriedades bubalinas no estado Maranhão, observaram uma frequência de 4,3% (6/140) dos búfalos apresentando bacilos álcool-ácido resistentes (BAAR) no Ziehl-Neelsen, e 5,71% (7/140) tiveram amplificação do material genético na qPCR.

3.6. Agente etiológico

O *Mycobacterium avium* subsp. *paratuberculosis*, é um bacilo álcool-ácido resistente, Gram-positivo, intracelular e cultivável, que apresenta crescimento lento, com tempo de duplicação “in vitro” entre 22 e 26 horas (BANNANTINE et al., 2003); quando observado ao microscópio, geralmente apresenta-se em pequenos aglomerados. Sob condições, ótimas, são necessárias, aproximadamente, 16 semanas para se formarem colônias visíveis (OIE, 2012).

O microrganismo necessita de um longo período incubado em meio de cultura no laboratório para o seu crescimento, essa desvantagem acaba limitando sua utilização para o diagnóstico rotineiro. Um empecilho, para o isolamento do Map, está associado a vários fatores, tais como a composição do meio de cultura, a natureza da amostra clínica (sangue, fezes, leite, tecido), o uso ou não de um protocolo de descontaminação, o estágio (recente ou avançado) e a forma (clínica ou subclínica) da infecção (TIMMS et al., 2011). Assim como outras micobactérias, possui característica que lhe conferem alta resistência a processos químicos

(coloração da água) (WHAN et al., 2001) e físicos (pasteurização), (GRANT et al., 1999), com parede celular espessa, composta principalmente por lipídeos (THOREL et al., 1990).

3.7.Aspectos epidemiológicos

O bovino é a espécie mais acometida pela doença, entretanto já foi descrita em ovinos, caprinos, ruminantes silvestres, suínos, coelhos, raposas e recentemente foi relatada em equinos. A principal forma de introdução da doença em rebanhos livres, está associada aos animais portadores do Map na forma subclínica. A infecção está estritamente ligada com faixa etária, geralmente ocorrendo nos primeiros meses de vida, com predileção por animais jovens, porém a doença se manifesta com maior frequência, entre 2 e 5 anos de idade. (OIE, 2012).

Os bovinos infectados, normalmente são aqueles que entraram em contato com o Map nas primeiras semanas de vida (TAYLOR, 1953); alguns deles desenvolvem a enfermidade e outros, em sua maioria, permanecem assistemáticos, eliminam o agente dentro do rebanho.

O contágio entre animais faz-se principalmente pela contaminação oro-fecal em 80% dos casos. A infecção nos animais jovens ocorre, no momento da amamentação, através do contato com tetas contaminadas com as fezes, pela ingestão de colostro ou leite de vacas infectadas, além disso, não possuem seu sistema imunológico completamente desenvolvido, aumentando os riscos de infecção (MOMOTANI et al., 1988).

Alguns fatores intrínsecos restritos aos bezerros lactentes contribuem para a maior susceptibilidade dos animais jovens à infecção pelo Map, como a maior acidez intestinal quando comparado aos adultos, fato que favorece a sobrevivência da micobactéria (RICHARDS, 1981).

O pH do solo pode influenciar na gravidade dos sinais clínicos, rebanhos criados em solos alcalinos podem apresentar alta incidência da infecção com poucos casos clínicos, ao contrário de locais com solos ácidos onde há registros de ocorrência de sinais clínicos acentuados. Este fato está aparentemente relacionado ao efeito do pH na assimilação do ferro pelo Map; ou melhor, um ambiente ácido aumenta a captação do ferro pela micobactéria (JOHNSON-IFEARULUNDU et al., 1997).

O ferro é um elemento essencial para a maioria das bactérias, sua disponibilidade e sequestro estão associados com a virulência e sobrevivência bacteriana. Bactérias e fungos produzem receptores de membrana específicos para o transporte do ferro, e excretam sideróforos, complexos solúveis de ferro, que são captados por receptores de membrana da bactéria e, posteriormente liberados na célula por hidrólise do quelador (BARCLAY, 1985 apud JOHNSON-IFEARULUNDU et al.,1997). A maioria das espécies do gênero *Mycobacterium*

spp produz dois sideróforos: micobactina e exoquelina (SNOW, 1970; FISS et al., 1994 apud GOMES, 2002). O Map não produz micobactina o que o torna incapaz de sequestrar o ferro fora do hospedeiro; esta dependência foi comprovada “in vitro” através da adição de concentrações elevadas de ferro ou suplementação com micobactina ao meio de cultura. A dependência à micobactina não é exclusiva do Map, outras espécies tais como *M. avium* subsp. *silvaticum* e outras cepas de *M. avium* também apresentam esta característica (COCITO et al., 1994). Lambrecht e Collins (1992) demonstraram que a alteração do pH do meio e a concentração de ferro influenciaram o crescimento do Map na ausência de micobactina, e relataram crescimento ótimo em pH entre 5,5 e 6,0. A dependência à micobactina pode ser substituída pela ação de altas concentrações de ferro no meio artificial de cultivo (COCITO et al., 1994).

As altas taxas de concentração de lactoferrina e transferrina presentes no colostro ingerido pelos bezerros (MOMOTANI et al., 1988), promovem uma ação antimicrobiana, no entanto, aumentam a sobrevivência do Map, em decorrência da formação de complexos moleculares com o ferro utilizado pela micobactéria para a produção de micobactina, tanto pelo Map (MOMOTANI et al., 1988a) como por outras bactérias, tais como, coliformes, salmonelas e pseudomonas.

Anticorpos maternos liberado no leite podem agir como opsoninas, e auxiliam na penetração da micobactéria nas células M e enterócitos (MOMOTANI et al., 1988).

Outras condições como carga de microrganismos, idade, estresse, doenças imunossupressivas e período pós-parto são considerados fatores desencadeantes do processo e influenciam na susceptibilidade dos animais à infecção (STABEL, 1998).

Um fator que contribui para alto risco da infecção é a criação de bovinos em sistema de confinamento, devido ao fato da grande contaminação do ambiente com fezes de animais infectados, que favorece a manutenção do Map dentro do rebanho. No pasto, o agente persiste por longos períodos e em condições favoráveis, e pode permanecer infectante por mais de um ano; a micobactéria é sensível à luz solar e ao ressecamento e sua sobrevivência é reduzida por contato constante com fezes e urina no ambiente. (JOHNSON-IFEARULUNDU et al., 1997).

Outras formas de transmissão são, contágio inter-espécies o qual afirma a possibilidade de infecção de ovinos com bovinos, caprinos, cervídeos vice-versa; a infecção ocorre de forma vertical trans e intra-uterina para o feto ou por sêmen de machos infectados (OIE, 2012).

A transmissão ocorre com mais frequência em animais que permanecem em confinamento e esta pode ser uma das razões para a maior prevalência da doença ser em rebanhos leiteiros se compararem com os de corte (MERKAL et al, 1998).

A ocorrência da doença raramente é maior do que 5% em animais adultos e a mortalidade é menor que 1% ao ano. Estima-se que em um rebanho, para cada caso clínico de paratuberculose existam entre 15 a 25 animais subclínicos (SWEENEY, 1996).

Atualmente no Brasil, foram relatados vários casos de paratuberculose em bovinos nascidos e criados no país, com isso, pode-se afirmar que a importação de bovinos infectados não é mais considerado um aspecto epidemiológico importante, (GOMES et al, 2002; MOTA et al., 2007;).

Estudos realizados no Brasil, com bezerro de rebanhos bubalinos, criados no sistema de aleitamento natural diretamente do úbere e vários bezerros mamavam coletivamente nas fêmeas lactantes, relataram que esta condição pode favorecer os índices de animais soropositivos na propriedades, (DALTO et al.,2012).

Uma ferramenta valiosa em investigações epidemiológicas é a identificação de diferentes cepas de microrganismos (KAUR et al. 2011), possibilitando determinar, por exemplo, a fonte de infecção, os fatores de risco que influenciam na transmissão do patógeno, se a infecção é resultado da introdução de um animal proveniente de outro rebanho ou se está associada ao contato com o ambiente contaminado da propriedade. Isto facilita a avaliação de programas de controle regionais e adoção de medidas sanitárias estratégicas, direcionado para cada rebanho (MOTIWALA et al. 2006).

3.8.Patogenia

Após a ingestão de água ou alimentos contaminados, os bacilos são fagocitados pelas células M, que têm a função de recobrir as placas de Peyer e carrear os antígenos da barreira epitelial do lúmen intestinal para o tecido linfoide. As células M são a via de infecção para alguns patógenos e porta de entrada do antígeno para iniciar as respostas imunológicas de proteção, sendo o caminho mais curto para a corrente sanguínea (COUSSENS et al. 2010, FUKUDA et al. 2011).

As micobactérias são transferidas da lâmina própria da mucosa do íleo para os macrófagos (STABEL, 2010). Uma vez dentro de macrófagos, o patógeno persiste e se multiplica no interior do fagossomo; a capacidade de permanecer no meio intracelular se deve

à habilidade da micobactéria em bloquear a fusão do fagossomo com o lisossomo (Gatfield & Pieters 2003, Rohde et al. 2007).

A susceptibilidade dos animais jovens à infecção está associada a duas características do sistema imunitário, como imaturidade dos macrófagos em animais jovens associado ao maior volume de tecido linfoide intestinal organizado no íleo pode ser uma das causas da (MOMOTANI et al., 1988a).

A tentativa, ineficaz, dos macrófagos em conter a multiplicação intracelular dos bacilos, resulta na liberação de fatores solúveis, os quais recrutam novas células inflamatórias para o local da infecção. O efeito dessa invasão tecidual pelos bacilos tem como resultado a multiplicação dos macrófagos e consequente formação atípica de granulomas nos segmentos mediano e distal do intestino delgado, característica encontrada na doença de Johne (TIWARI et al., 2006; COUSSENS et al., 2010). Outro caráter relevante na patogênese do Map se deve ao fato de não produzir toxinas ou fatores de virulência e não causa lesões celulares, resultando na formação de células gigantes como parte da reação de hipersensibilidade tardia e, conseqüentemente, ocorre o espessamento do tecido intestinal pelo acúmulo das células inflamatórias, o que pode comprometer a absorção de nutrientes, a vascularização e a drenagem linfática (CHIODINI et al., 1984; COUSSENS et al., 2010).

3.9.Sinais clínicos

A manifestação dos sinais clínicos ocorre em animais adultos e afeta, em média, 10% do rebanho, (OLSEN et al., 2002).

Os sinais clínicos são observados em bovinos a partir de 24 meses de idade, normalmente naqueles animais que se infectaram nos primeiros meses de vida; quando se inicia a manifestação clínica, a enfermidade encontra-se já na sua fase terminal e resulta em morte do animal. Apesar de os animais apresentarem apetite normal ou exacerbado, observa-se perda progressiva de peso, desidratação, diarreia intermitente, profusa, homogênea, semifluida ou líquida, não responsiva a tratamentos e que, progressivamente, em bovinos, torna-se contínua e eliminada sob forma de jato. (BUERGELT et al., 1978)

O acentuado aglomerado de células inflamatórias, principalmente na mucosa e submucosa intestinal, desencadeia a chamada síndrome da má absorção, o que diminui a assimilação de nutrientes, reduz a produtividade e causa o declínio da condição corporal, acarretando uma perda considerável na produção animal (CHIODINI et al., 1984; CLARKE, 1997).

A paratuberculose subclínica está relacionado com um aumento dos sinais inespecíficos com diminuição da produção de leite e transtornos reprodutivos e a mais incidência de mastite dentro do rebanho (CORPA et al. 1998).

3.10.Diagnóstico

O diagnóstico da paratuberculose é baseado em aspectos importantes, tais como, observação dos sinais clínicos típicos, identificação do Map em amostras de fezes através da microscopia (coloração para evidenciação de BAARs), do isolamento do agente em meio de cultivo específico ou pela detecção de DNA da micobactéria. Na necropsia, pode ser observada lesões características da doença no intestino. Além da demonstração de BAARs em esfregaços, histologia e/ou isolamento de Map em cultivo bacteriano específico para confirmação de diagnóstico laboratorial (OIE, 2012).

A fase subclínica da infecção o diagnóstico pode ser feito através da sorologia ou do isolamento do Map em cultivo bacteriano, a partir de fezes ou tecidos coletados à necropsia. Outra metodologia utilizada é o teste do interferon-gama para demonstrar a resposta celular mediada (OLSEN et al., 2002).

A eleição de uma determinada técnica laboratorial depende das circunstâncias e do grau de sensibilidade diagnóstica necessária para detecção da infecção em nível individual ou de rebanho (OIE, 2012). No entanto, a ineficiência dos testes laboratoriais para detecção dos animais na fase clínica ou subclínica da doença é o principal empecilho no diagnóstico e controle da doença de Johne (SIGURDARDOTTIR, et al., 1999).

3.10.1.Testes sorológicos

Os principais testes sorológicos utilizados para detecção de anticorpos contra a doença de Johne são o ELISA, imunodifusão em ágar-gel e fixação de complemento e para detectar a imunidade celular utiliza-se o teste de interferon gama (OIE, 2012). Existe uma ampla variedade de testes utilizados para diagnóstico presuntivo da paratuberculose, no entanto, quando comparado ao cultivo fecal, nenhum deles é sensível o suficiente para detectar a infecção subclínica (TIWARI et al., 2006).

3.10.2.Cultivo bacteriano

No cultivo bacteriano são comumente utilizados os meios de Herrold egg yolk medium (HEYM), meio de Dubbos modificado, Middlebrook e Löwenstein-Jensen acrescidos com

micobactina (JORGENSEN 1984, OIE 2012). As características morfológicas das colônias de Map dependem do meio utilizado; em HEYM observam-se pequenas colônias com cerca de 2mm de diâmetro, convexas e lisas, enquanto que, no Middlebrook apresentam-se com aspecto rugoso. Sob condições ótimas, são necessários aproximadamente quatro meses para se tornarem visíveis (COLLINS, 2003).

A dependência do Map à micobactina tem sido amplamente utilizada como sua característica taxonômica, no entanto, a maioria das micobactérias não produz esta substância. *M. paratuberculosis*, *M. silvaticum* e alguns isolados primários de *M. avium* não possuem a capacidade de produzir a micobactina e dependem da sua adição para crescer em meio de cultivo. Portanto a dependência à micobactina não se restringe apenas ao Map (THOREL, 1991).

O cultivo bacteriológico é considerado o teste “gold standard” (OIE 2012), no entanto, estudos demonstraram que o cultivo bacteriano é um método impraticável para fins de diagnóstico devido, principalmente, ao prolongado período de tempo necessário para isolamento do agente, frente aos novos testes que conferem maior rapidez, sensibilidade e especificidade nos resultados, tanto para confirmação da infecção quanto para estimar o grau de infecção no rebanho (BEHR & COLLINS 2010, TIMMS et al. 2011).

3.10.3. Achados de necropsia

Na necropsia observam-se, vasos linfáticos proeminentes, esbranquiçados e com aspecto tortuoso, que pode se estender da serosa intestinal até o mesentério; é um achado macroscópico que conduz ao diagnóstico presuntivo da paratuberculose à necropsia, nos casos avançados da doença de Johne, (BUERGELT et al., 1978).

Lesões mais específicas são encontradas no intestino delgado e, em casos mais graves, se prolongam desde o duodeno até o reto; caracterizam-se por espessamento da parede intestinal, em que a mucosa adquire aspecto cerebroide e/ou anelado devido à formação de rugas e pregas transversais, além disso, apresenta aspecto microgranular em sua superfície (CLARKE, 1997; CHIODINI et al., 1984).

No estágio mais avançado da doença os linfonodos mesentéricos encontram-se edematosos, aumentados de tamanho e ao corte, protraí e flui grande quantidade de líquido leitoso (BUERGELT et al., 1978; CLARKE, 1997; DRIEMEIER et al., 1999; YAMASAKI et al., 2010).

3.10.4.Histopatologia

Em bovinos com sinais clínicos da enfermidade e com lesões difusas, foram denominadas duas classificações: forma “paucibacillary” ou tuberculoide e “multibacillary” ou lepromatosa. Na forma “paucibacillary” ou tuberculoide, o infiltrado inflamatório é composto de linfócitos e alguns macrófagos contendo poucas micobacterias; esta forma está relacionada à marcada resposta imune celular e corresponde ao início ou fase latente da infecção (BUERGELT et al., 1978, DACORSO FILHO et al., 1960; DRIEMEIER et al., 1999; PÉREZ et al., 1996)

Na forma “multibacillary” ou lepromatosa há intensa infiltração granulomatosa com formação de células gigantes de Langhans que contém inúmeras BAAR em mucosa e submucosa do intestino delgado e grosso, com proliferação fibroblástica ao redor dos plexos nervosos de Meissner e de Auerbach; na subserosa encontram-se linfangiectasia e linfangite granulomatosa. As secções dos linfonodos mesentéricos apresentam igualmente, lesões de natureza granulomatosa, na zona cortical, paracortical e medular, e presença de BAAR. Esta forma está associada à forte resposta humoral. (CARRIGAN & SEAMAN, 1999; YAMASAKI et al., 2010).

3.10.5.Imuno-histoquímica (IHQ)

O teste de IHQ, tanto de doenças infecciosas quanto de neoplasias, em tecidos congelados ou fixados em formol tem sido utilizado com frequência no diagnóstico veterinário (WEBSTER et al., 2010). Apresenta grandes vantagens principalmente na detecção de agentes infecciosos. Em alguns casos, o teste apresenta alta sensibilidade e especificidade, sendo a técnica considerada “gold standart”, como por exemplo, em doenças causadas por príons.

A presença “in situ” do agente infeccioso e ou antígeno pesquisado, proporciona maior acurácia ao diagnóstico e auxilia na compreensão da patogênese (BREES et al., 2000; DABBS, 2010); além disso, minimiza as possibilidades de diagnóstico falso-positivo devido à imunorreações inespecíficas. Outra vantagem da IHQ é a realização da técnica em tecidos fixados e incluídos em parafina, o que permite a detecção de antígenos em situações em que não há disponibilidade de tecidos frescos ou agentes infecciosos que não são comumente cultiváveis em laboratórios; e ainda, possibilita a realização de estudos retrospectivos quando há disponibilidade de arquivos de tecidos incluídos em parafina (WEBSTER et al., 2010).

3.10.6.Reação da polimerase em cadeia (PCR)

A PCR é uma ferramenta de diagnóstico rápida e específica, mas ainda não sensível o suficiente para detecção de DNA em casos contendo poucos BAARs (GWOZDZ et al., 1997). A sensibilidade do teste depende da eficiência do isolamento do DNA a partir de amostras clínicas, das condições da amplificação e do método de detecção dos produtos da PCR. No entanto aproximadamente 1010 cópias de fragmentos com 100pb são necessários para tornar possível a visualização das bandas no gel (ALTWEGG, 1995). Além disso, a especificidade também é questionável. Portanto, a especificidade e sensibilidade do teste PCR devem ser melhoradas através de modificações e adições de etapas nos protocolos já descritos, tais como, o real-time PCR, métodos de hibridização, determinação de produtos da PCR com enzimas de restrição, sequenciamento, PCR-ELISA e ou nested-PCR (EELES et al., 1992; POLJAK et al., 1996).

Diversos autores propuseram métodos de diagnóstico molecular em tecidos fixados em formol e incluídos em parafina (BARCELOS et al., 2008); a técnica oferece vantagens em relação à identificação convencional através do cultivo dependente de micobactina (COUSINS et al., 1999). MCFADDEN et al. (1987a, 1987b) identificaram o elemento de inserção denominado IS900 no genoma do Map; há de 15 a 20 cópias e seu tamanho equivale a 1451pb do qual 66% é G + C (COLLINS et al., 1999). No entanto, Map está intimamente relacionado com organismos ambientais do complexo *M. avium*, particularmente *M. avium* subsp. *avium* o qual apresenta 97% de homologia do DNA de isolados de Map e o IS900 já foi confirmado em *Mycobacterium* sp. (ENGLUND et al., 2002; BANNANTINE et al., 2002). Nestes casos sugere-se a utilização de enzima de restrição nas amostras positivas para confirmar se a sequencia amplificada é compatível com Map (COUSINS et al., 1999).

A PCR tem sido utilizada para detectar a presença de Map no leite “in natura” (BÖLSKE & HERTHNEK, 2010), fezes de bovinos (ALINOVI et al., 2009; BÖLSKE, HERTHNEK, 2010), sangue periférico de bovinos (KHOL et al., 2010), raspado intestinal de bovinos e búfalos (KHAN et al., 2010), sêmen de bovinos (HERTHNEK et al., 2006) e búfalos (KHOL et al., 2010) e em intestino de seres humanos com a doença de Crohn (SANDERSON et al., 1992).

As sequências de DNA denominadas ISMav2, ISMap2 e f57 são consideradas específicas para Map e não há relatos da sua ocorrência em outras micobactérias (BANNANTINE et al., 2002).

3.11.Tratamento

Não há tratamento comprovado contra a paratuberculose (NRCNA, 2003). O uso de drogas antimicobacterianas ameniza os sinais clínicos e a excreção do microrganismo pelas fezes, porém não é capaz de eliminar completamente a infecção (JOHNSON-IFEARULUN et al., 1997). A utilização de medicamentos farmacológicos não se aplica ao tratamento da paratuberculose em ruminantes, mesmo que possam ser obtidas pequenas melhoras com o uso de drogas com a hidrazina ou estreptomicina, além do que, na grande maioria, o custo do tratamento supera o valor estimada dos animais, tornando-se uma pratica economicamente inviável ao bolso do produtor (LARSEN et al. 1975) .

3.11.Controle

O controle da doença torna-se fragilizado, em virtude da natureza insidiosa da doença de Johne, ao lento desenvolvimento das lesões intestinais e à baixa sensibilidade dos testes diagnósticos disponíveis, particularmente na população de animais infectados e assintomáticos (CHIODINI et al., 1984; COCITO et al., 1994; NRCNA, 2003; OIE, 2012).

As medidas de controle estabelecidas se referem ao descarte e abate de vacas com sinais clínicos, rotina de higiene das instalações, separação de bezerros dos animais adultos e fornecimento de colostro e leite proveniente vacas negativas para paratuberculose (CHIODINI et al., 1984), aquisição de animais oriundo de rebanho livre de paratuberculose, bem como a realização de testes sorológicos semestrais para identificar e abater os animais reativos (THOEN & HAAGSMA, 1996).

3.11.1.Vacinas

As vacinas reduzem a manifestação dos sinais clínicos e a quantidade de microrganismos eliminados nas fezes (SHERMAN, 1987); é empregada em regiões onde a paratuberculose causa perdas econômicas significativas (HUYGEN et al., 2010). É provável que os fatores inerentes à formulação das vacinas têm reduzido à indução dos mecanismos celulares inato e adaptativo essenciais para eliminação efetiva de Map na infecção primária, particularmente na susceptibilidade dos animais neonatos e supressão da resposta imune frente à infecção, o que minimiza, desta forma, o aparecimento dos sinais clínicos (HUYGEN et al., 2010; NIELSEN; TOFT, 2008). A maioria dos programas de controle para a paratuberculose prioriza a redução da intensidade dos sinais clínicos, pois a erradicação da infecção do rebanho parece ser uma tarefa inviável, devido em parte, à insensibilidade dos testes diagnósticos; a

permanência de animais infectados no plantel atua com fonte de infecção de novos animais (HUYGEN et al., 2010).

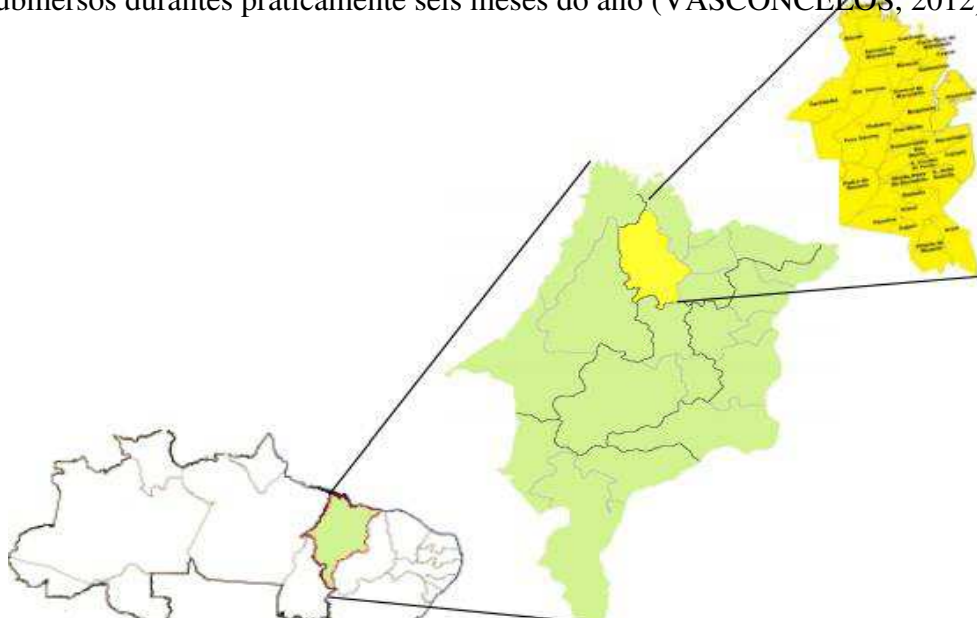
A implementação de programas de vacina pode ser uma alternativa em determinados países, porém, não têm sido alcançadas formulações de vacinas que forneçam proteção a todos os animais do rebanho, que previna a eliminação de Map ou ainda, que confira total proteção contra a infecção. As vacinas frequentemente causam a formação de grandes granulomas no local da inoculação (WINDSOR & EPPLESTON, 2006) e induzem às reações cruzadas com anticorpos contra tuberculina bovina. Sua maior desvantagem é a forte interferência nos resultados dos testes imunológicos o que impossibilita a distinção entre animais com paratuberculose e tuberculose bovina (MUSKENS et al., 2002; OIE, 2012) e com isso, pode interferir no Programa Nacional de Controle e Erradicação da Brucelose e Tuberculose (MAPA, 2006).

4-MATERIAL E MÉTODOS

4.1 Área de estudo

A Baixada Maranhense está inserida na Mesorregião Norte Maranhense, limitando-se ao Norte com o litoral e o Oceano Atlântico, ao Sul com a região dos cocais, a Leste com a região pré-Amazônica e ao Oeste, com o cerrado.

Localizada sob as coordenadas 01°59' -04°00'S; 44°00' -45°33'W, abrangendo uma área total de 17.579,366 Km², (IBGE, 2014), a região constitui uma ampla diversidade de ricos ecossistemas, tais como rios, lagos, estuários e áreas alagáveis, fazendo parte da Amazônia Legal Brasileira. É formada pelas bacias hidrográficas dos rios Mearim, Pindaré, Grajaú, Pericumã, Turiaçu e Aurá, que durante o pico das chuvas, entre os meses de abril e maio, acabam transbordando e suas águas inundam as planícies da região, mantendo os campos submersos durante praticamente seis meses do ano (VASCONCELOS, 2012) (Figura 01)



Fonte: <http://fetaema.org.br/baixadamaranhense.htm>

Figura 1. Mapa da Baixada Maranhense.

4.2. Amostragem

O presente estudo foi realizado na população de búfalos da baixada maranhense, abatidos em matadouros dos municípios de Viana- MA e Ararí-MA, que recebiam uma grande demanda de animais, proveniente de várias cidades da região.

Tendo em vista a procedência dos animais através do Guia de Transporte Animal (GTA), fornecido pelo técnico responsável do abatedouro, foram selecionadas 115 (n= 66 fêmeas) e (n= 49 machos) com idade acima de 36 meses das raças de Murrah, Mediterrâneos e seus mestiços, assintomáticos. Esse trabalho foi aprovado pela Comissão de Ética e Experimentação Animal - CEEA do Curso de Medicina Veterinária da Universidade Estadual do Maranhão - UEMA, conforme protocolo nº 21/2014, para a execução da pesquisa.

Essas amostras foram classificadas como amostras por conveniência em razão da disponibilidade de animais a serem avaliados.

4.3. Caracterização macroscópica da lesão

As amostras das mucosas intestinais, linfonodos mesentéricos e válvulas ileocecais, oriundas dos animais abatidos, foram avaliadas segundo as suas características macroscópicas: espessamento da mucosa intestinal e aumento de volume dos linfonodos mesentéricos.

4.4. Coleta de fragmentos de tecido

Entre os meses de setembro de 2014 a março de 2015 foram realizadas visitas quinzenais, onde foram avaliados e coletados fragmentos de diversos órgãos; as amostras foram fixadas em solução de formol a 10% e tamponada com carbonato de cálcio.

Em recipientes separados e identificados, fragmentos de diferentes porções do trato intestinal

e linfonodos mesentéricos foram coletados, no intuito de avaliar o órgão, desde o duodeno até o reto. O processamento dos tecidos foi realizado pelos métodos usuais para exame histológico, embebidas e incluídas em parafina, cortadas a 5µ e coradas pela hematoxilinaeosina (HE). Também foi realizada citopatologia a partir de material coletado por raspagem de mucosa de diversas regiões do trato intestinal e “imprint” de fragmentos de linfonodos mesentéricos. Após secagem, as lâminas foram fixadas em metanol por cerca de 5 minutos, e submetidas à coloração de Ziehl-Neelsen.

4.5. Histopatologia

Após a fixação foi realizada a desidratação dos fragmentos em banhos de álcool absoluto; a diafanização, em xilol, seguido de banho de parafina a 60°C e por último, incluídas em blocos de parafina. Depois, foram cortadas a 5µm e coradas pela hematoxilina-eosina (HE) no Anatomopatologia da Universidade Estadual do Maranhão-UEMA. Cortes de todas as secções de intestinos delgado e grosso, linfonodos mesentéricos e outros órgãos que apresentaram infiltrado inflamatório granulomatoso foram corados pela técnica de Ziehl-Neelsen, para evidenciação de BAARs no laboratório de Diagnóstico de Doenças Infecciosas da Universidade Estadual do Maranhão-UEMA. A coloração foi realizada conforme descrito por Luna (1968); utilizou-se fucsina fenificada comercial (LABORCLIN).

4.6. Isolamento bacteriano

Isolamento bacteriano a partir de amostras fecais Entre os meses de setembro de 2014 a março de 2015, foram realizadas coletas de fezes; nestas, 115 amostras de cerca de 100g de fezes foram coletadas diretamente da ampola retal, acondicionadas em sacos plásticos com identificadas, imediatamente refrigeradas e transportadas ao Laboratório de Diagnóstico de Doenças Infecciosas - LDDI da UEMA.

Após a homogeneização, 1,5 a 2 gramas de fezes foram diluídas em 35 mL de água destilada estéril em um tubo tipo falcon 50 ml com tampa e submetidos à agitação e ficar em processo de sedimentação por 30 minutos em temperatura ambiente. Em seguida, transferir 5ml do sobrenadante para novo tubo tipo falcon 50 ml e centrifugar a 2800 rpms por 15 mim. Após a centrifugação, descartou-se o sobrenadante e adicionou-se 25 mL de hexadecylpyridium chloride monohydrate à 0,9% (HPC – Sigma Chemical Co., St Louis, Mo.) manteve-se por 18 h em temperatura ambiente. Foram novamente centrifugados e descartado todo sobrenadante, o sedimento foi resuspenso em 1ml de solução antimicrobiana (2000 mg vancomicina, 2000

mg ácido nalidíxico e 3mg anfotericina B) e mantido a 37° C em estufa por 18h. Semeou-se 0,1ml da mistura em meio de cultivo específico de Herrold com gema de ovo (HEYM - Herrold egg yolk medium) contendo micobactina J (Allied Monitor, Inc., Fayette, MO, EUA) para proporcionar o crescimento da micobactéria (STABEL, 1997). Os meios foram mantidos em estufa a 37°C por um período de 6 meses no LDDI da UEMA, sob observação quinzenal.

4.7. Reação da Polimerase em Cadeia em Tempo Real (qPCR)

Após exame visual dos meios de cultivo Herrold, fez-se esfregaço das colônias morfológicamente compatíveis com o Map e, em seguida, fez-se coloração de Ziehl-Nielsen; amostras positivas nesta coloração foram submetidas ao teste qPCR IS900 no Laboratório de Bacterioses dos Animais Domésticos da UFRPE.

Em “ependorf” uma a duas colônias foram diluídas em 50µL de água destilada estéril e colocadas em banho maria a 100°C, por 20 minutos. A extração do DNA foi realizada com o kit de extração Qiamp DNA Stool (Qiagen cat. 51504), conforme instruções do fabricante. Após as extrações dos DNAs, as reações de amplificação foram realizadas em um volume final de 25,0mL contendo: 5µL de DNA genômico; 1µL dos primers específicos para IS900 a 10µM (DF: 5'-GACGACTCGACCGCTAATTG-3' e o DR-1: 5'-CCGTAACCGTCATTGTCCAG-3'); 5,5µL de água Mili-Q ultrapura e 12,5µL de Quanti- Fast SYBR Green PCR Kit (mistura para PCR - QIAGEN®) de acordo com o protocolo do fornecedor. O perfil térmico das etapas de reações foi realizado em um termociclador “Rotor-Gene Q” (QIAGEN) com desnaturação inicial a 95°C por 5 minutos, seguida de 45 ciclos a 95°C por 20 segundos e 60°C por 30 segundos. Foi utilizado o software “Rotor-Gene Q Software v1.7” para acompanhar e realizou-se a interpretação dos resultados da qPCR. Para controle positivo e negativo foram utilizadas uma cepa referência de Map e outra de Mycobacterium bovis, respectivamente.

5-RESULTADOS

5.1. Achados Macroscópicos

Foram observados vasos linfáticos do mesentério e da serosa intestinal proeminentes e dilatados com aspecto varicoso, pôde-se observar um espessamento da parede intestinal, principalmente na do intestino delgado, cujas mucosas hiperêmicas continham muco e estavam extremamente corrugadas, assumindo, desta forma, em vários seguimentos do intestino, um aspecto “cerebróide” (Figura.1).

5.1.2. Vasos Linfáticos

Os vasos linfáticos do mesentério apresentam-se proeminentes e dilatados, por vezes tortuosos e esbranquiçados, estendendo-se desde a serosa das alças intestinais até o mesentério (Figura 2).

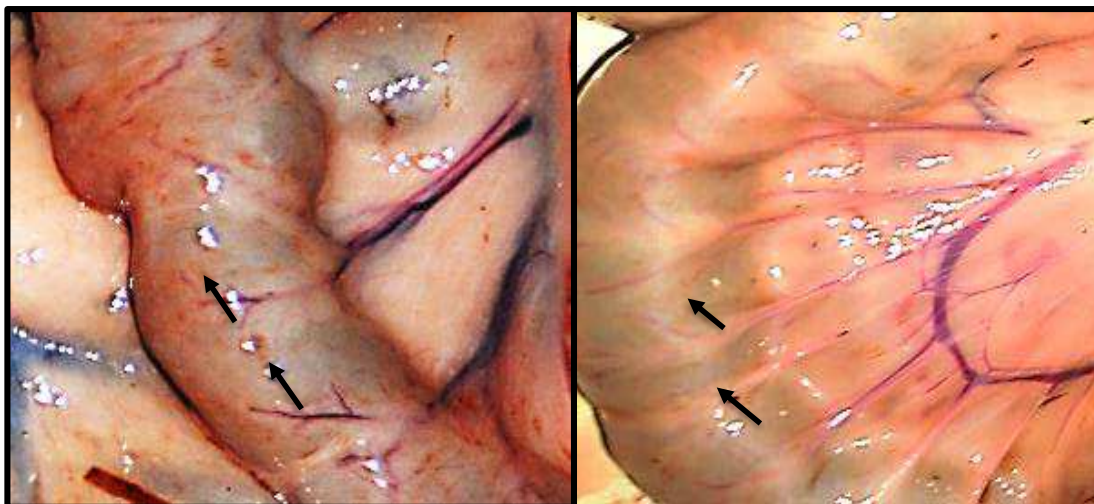


Figura 2. Fotografia dos vasos linfáticos subserosos de intestino delgado evidentes, esbranquiçados e tortuosos (aspecto varicoso). Búfalo 24 com paratuberculose subclínica, Baixada Maranhense, MA, 2015.

5.1.3. Linfonodos

Os linfonodos mesentéricos estavam moderadamente hipertrofiados, úmidos brilhantes e protraídos ao corte, com a região medular em geral apresentando coloração marrom-escuro, em alguns animais também havia nódulos esbranquiçados; já a região cortical estava espessada e com áreas irregulares e esbranquiçadas, de aparência multinodular com diâmetros variados e por vez notou-se presença de líquido com aspecto leitoso no seio medular (Figuras 3 a 5).

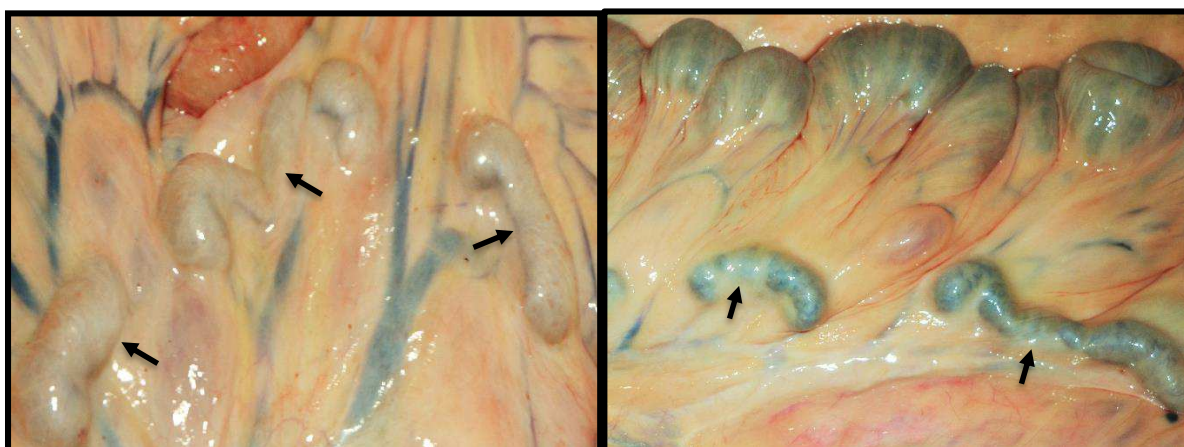


Figura 3. Fotografia da cadeia de linfonodo mesentérico com aumento de tamanho e volume. Búfalo 17 com paratuberculose subclínica, Baixada Maranhense, MA, 2015.



Figura 4. Fotografia de linfonodo mesentérico protraído ao corte, com região medular escura e cortical com áreas claras com acúmulo de líquido esbranquiçado leitoso. Búfalo 20 com paratuberculose subclínica, Baixada Maranhense, MA, 2015.

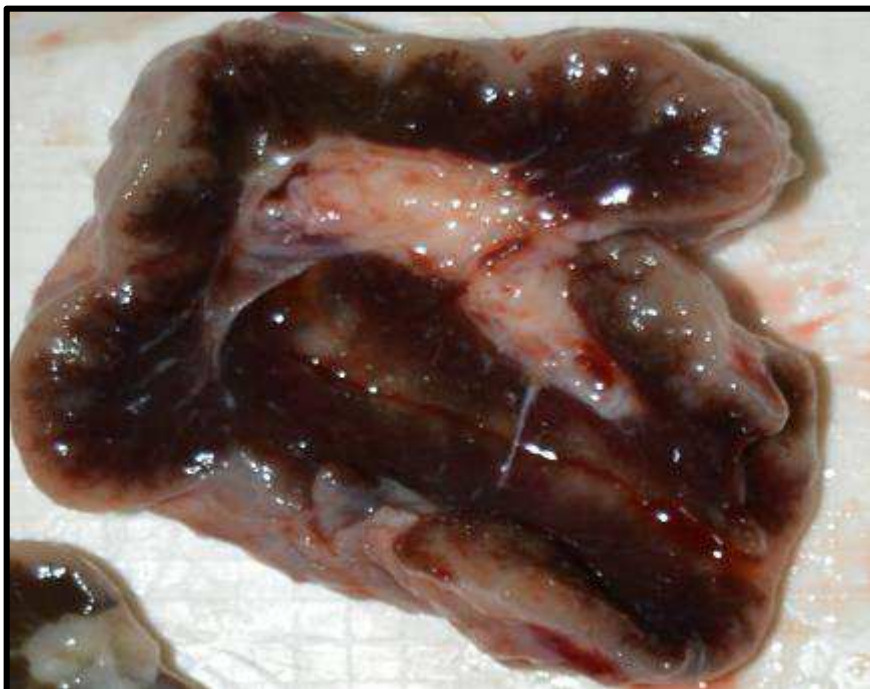

Figura 5. Fotografia de linfonodo mesentérico com região cortical marro e medular enegrecida com acúmulo de material sanguinolento. Búfalo 10 com paratuberculose subclínica, Baixada Maranhense, MA, 2015.

5.1.4. Intestino Delgado

Na cavidade abdominal observou-se as alças do intestino delgado, espessadas, com aspecto anelado e/ou cerebróide (Figuras 6 e 7).

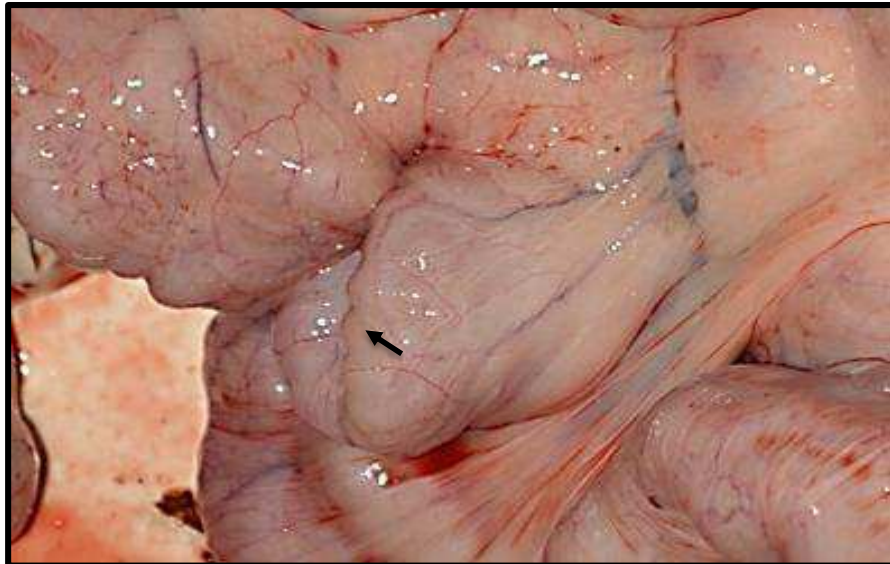


Figura 6. Fotografia da parede do intestino delgado dilatada e espessada, com aspectos cerebróide. Búfalo 20 com paratuberculose subclínica, Baixada Maranhense, MA, 2015.

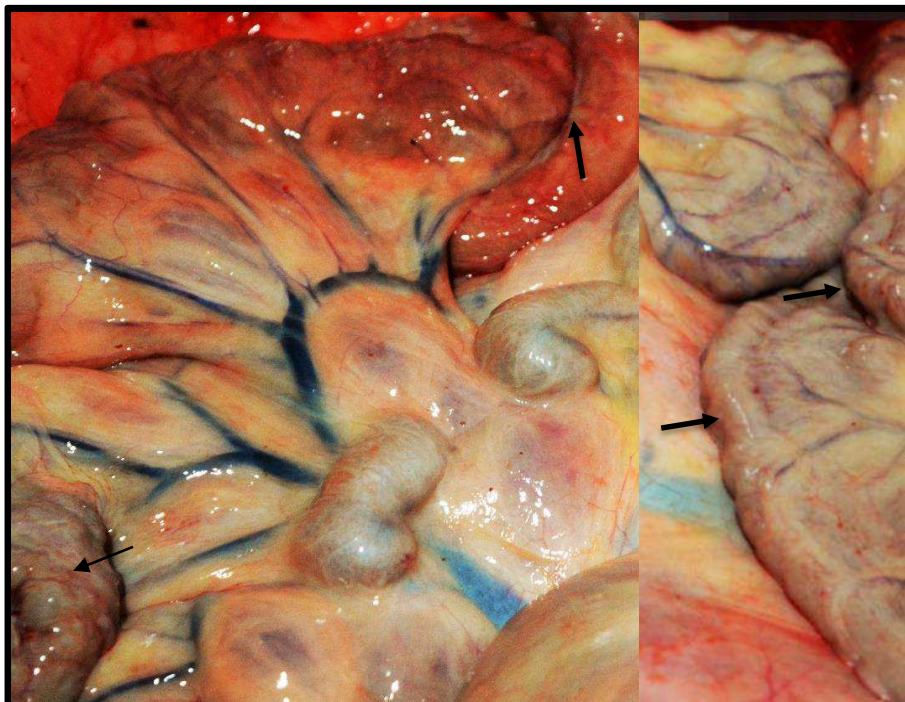


Figura 7. Fotografia da parede do intestino delgado espessada e enrugada, com aspecto cerebroide (seta). Búfalo 20 com paratuberculose subclínica, Baixada Maranhense, MA, 2015.

À abertura do duodeno evidenciava-se mucosa superfícies irregulares e espessada, enrugada ou pregreada, em determinados casos notou-se áreas com avermelhamento seguidas de hemorrágicas petequiais; havia conteúdo intestinal semi-líquido e pastoso de cor marrom-claro (Figura 8 e 9)

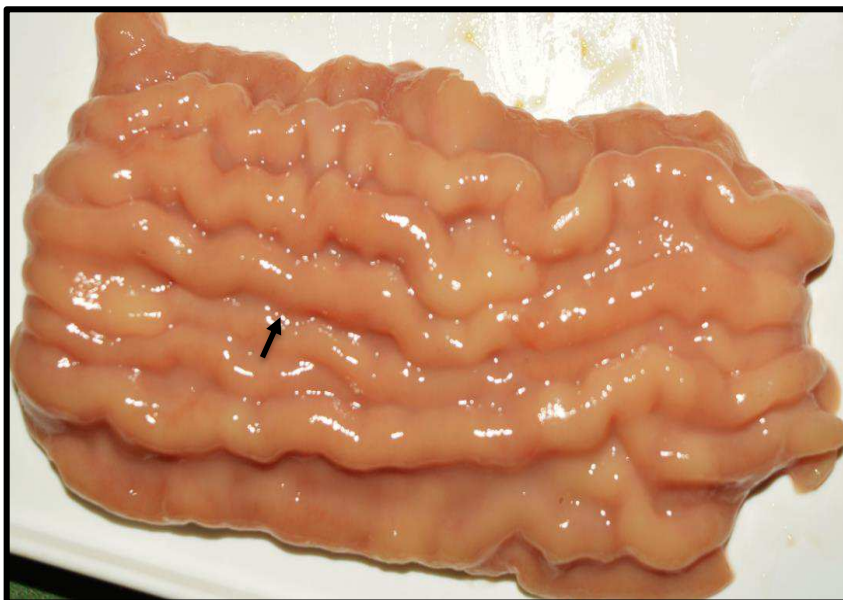


Figura 8. Fotografia da mucosa duodenal espessada, com aspecto enrugado. Búfalo 10 com paratuberculose subclínica, Baixada Maranhense, MA, 2015.

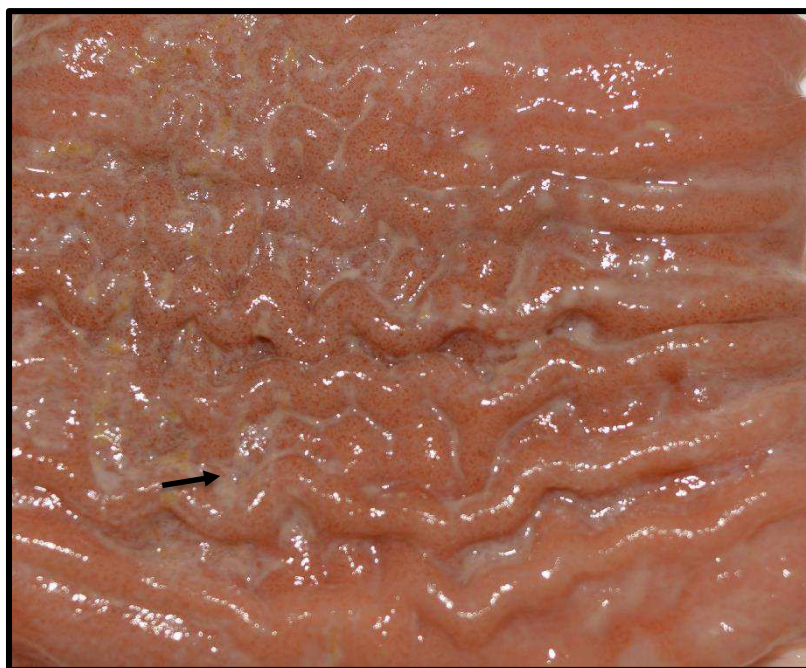

Figura 9. Fotografia com evidente espessamento e pregueamento da mucosa duodenal com presença de conteúdo líquido amarronzado (seta). Búfalo10 com paratuberculose subclínica, Baixada Maranhense, MA, 2015

O jejuno também exibiu a mucosa espessada, enrugada, com aspecto semelhante a giros cerebrais, com áreas difusas dessas lesões difusas ou irregulares; em geral as lesões restringem-se ao terço final do jejuno estendendo-se à porção final do íleo. Notou-se acúmulo de secreção viscosa de cor marrom-clara (Figura 10).

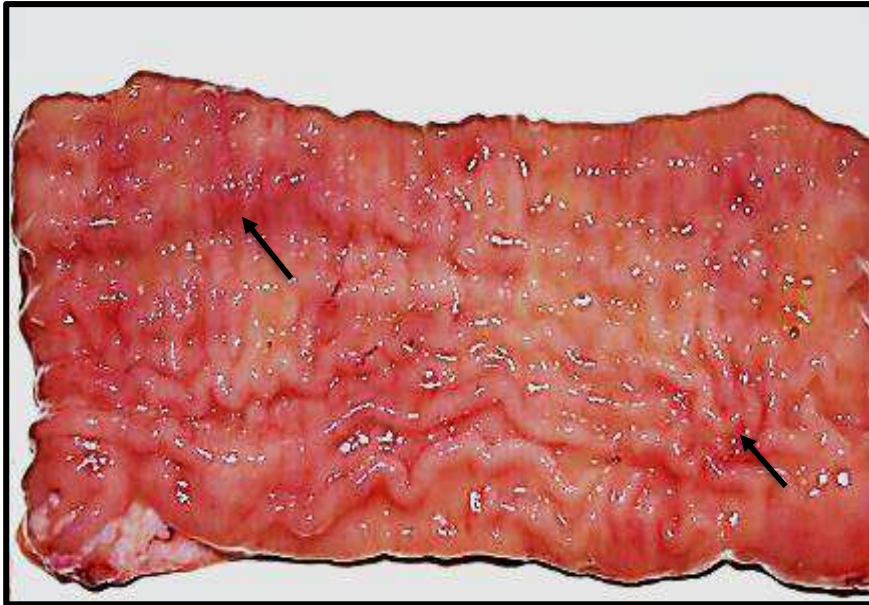


Figura 10. Fotografia da mucosa espessada e pregueada com áreas hiperêmicas (setas), observa-se conteúdo líquido amarronzado. Búfalo 20 com paratuberculose subclínica, Baixada Maranhense, MA, 2015.

Íleo também apresentava a parede espessada e com aspecto anelado e ou cerebróide, de aspecto proliferativo visível também na mucosa, o que muitas vezes dava um aspecto enrugado ou pregueado, com frequência se via áreas avermelhadas difusas ou múltiplas petequias hemorrágicas (Figuras 11 e 12). Também nessa região do intestino as placas de Peyer eram muito evidentes, semelhante ao que se observou no jejuno de alguns animais. A mucosa apresentava aspecto finamente granular. O conteúdo do intestino delgado em geral era líquido e de cor verde-oliva claro a amarelado até marrom escuro.



Figura 11. Fotografia da mucosa espessada e pregueada com cor marrom-escuro. Búfalo 24 com paratuberculose subclínica, Baixada Maranhense, MA, 2015.

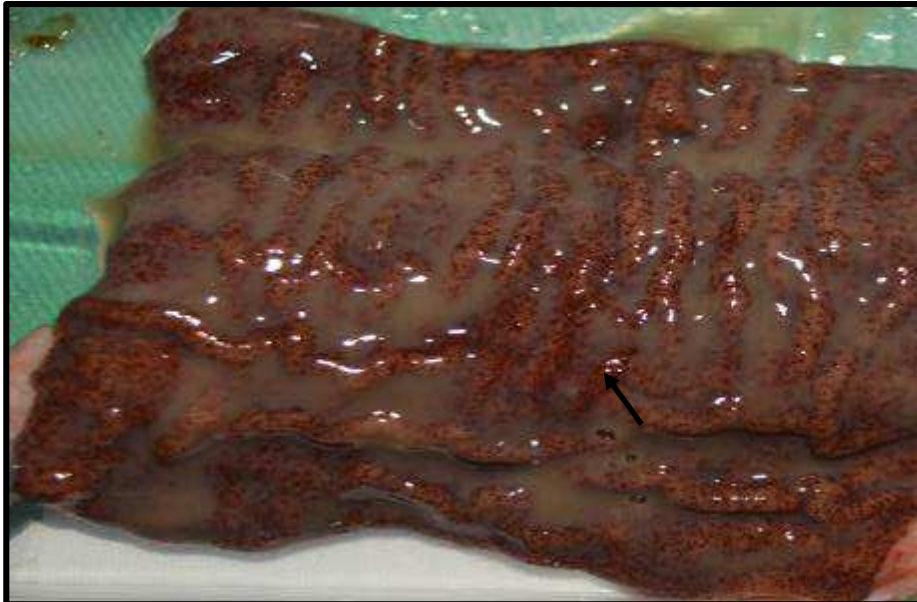

Figura 12. Fotografia da mucosa espessada e pregueada, áreas com múltiplas petéquiiais hemorrágicas e presença de líquido semilíquido amarronzado. Búfalo 24 com paratuberculose subclínica, Baixada Maranhense, MA, 2015.

5.1.5. Intestino grosso

A válvula íleo-cecal em geral estava edemaciada, com a mucosa espessada com pregas transversais, com aspecto microgranular na superfície.



Figura 13. Fotografia da válvula íleo-cecal aumentada de volume e edemaciada. Búfalo 24 com paratuberculose subclínica, Baixada Maranhense, MA, 2015

Ceco apresentava-se distendido, com mucosa espessada, em alguns casos evidenciou-se regiões avermelhadas com múltiplas petequeais hemorrágicas de característica granular, o que confere aspecto reticulado. Observou-se acúmulo de líquido de cor vermelho-oliva (Figura 14).

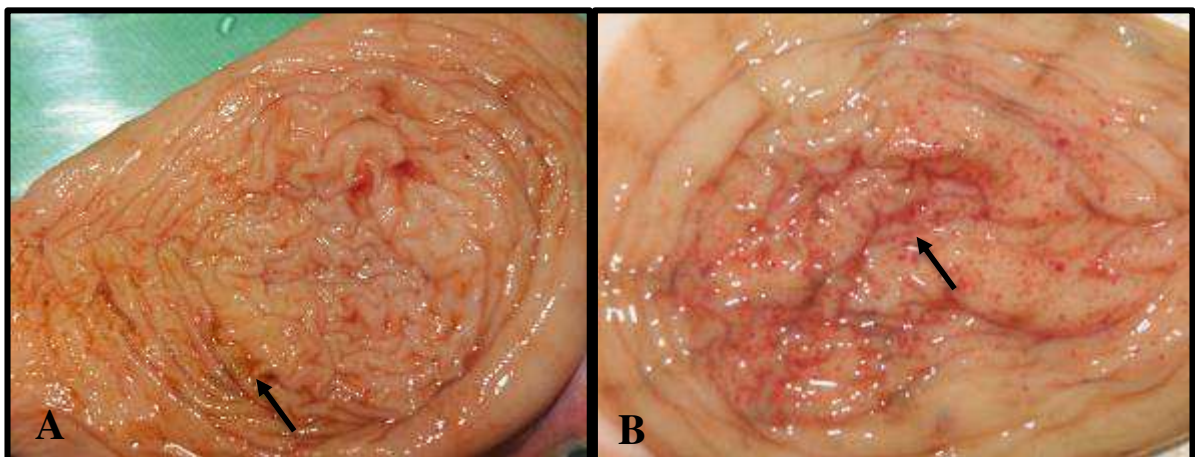


Figura 14. Fotografia da mucosa dilatada, espessada, edemaciada com líquido verde-oliva (A) Búfalo 25; Ceco com mucosa dilatada e pregueada com áreas irregulares avermelhadas (B) Búfalo 22., com paratuberculose subclínica, Baixada Maranhense, MA, 2015.

O cólon exibiu, acentuado espessamento e evidente pregueamento. Notou-se, em determinados casos áreas avermelhadas e aspecto granular da mucosa. O conteúdo variava de pastoso a líquido de cor verde-oliva escuro (Figura 15).

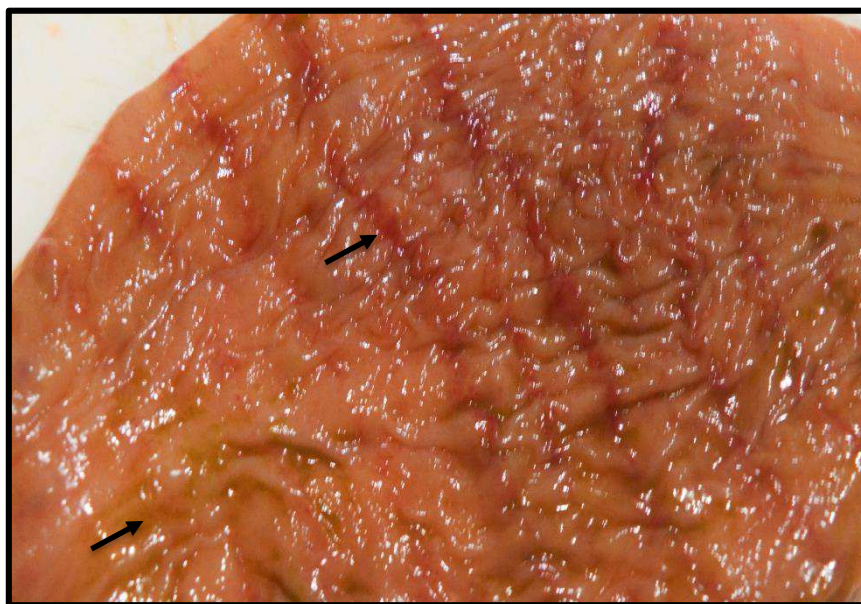

Figura 15. Fotografia de pregueamento com áreas avermelhadas na mucosa enrugada. Notou-se líquido verde-oliva. Búfalo 10, com paratuberculose subclínica, Baixada Maranhense, MA, 2015.

5.2. Bacterioscopia

As principais alterações anatomopatológicas, sugestivas de paratuberculose, foram evidenciadas em intestino delgado, porção final do intestino grosso (colon) e linfonodos mesentéricos de 27% (31/115) dos búfalos abatidos, confirmados na coloração de Ziehl-Neelsen com a identificação de bacilos álcool-ácido-resistentes (BAARs) em 22% (26/115) das lâminas avaliadas.

5.3. Histologia

As lesões histológicas restritas às regiões do intestino delgado foram caracterizadas por infiltrado inflamatório granulomatoso composto por macrófagos epitelióides repleto de células gigantes tipo Langhans na mucosa e infiltrado mononuclear na submucosa. Atrofia e fusão de vilosidades no intestino delgado de forma acentuada e multifocal também foram observadas. Os folículos linfóides das placas de Peyer, válvula ileocecal e intestino grosso apresentavam infiltração inflamatória de macrófagos e células gigantes. Nos linfonodos mesentéricos foram observadas células epitelióides e células gigantes na região cortical e medular.

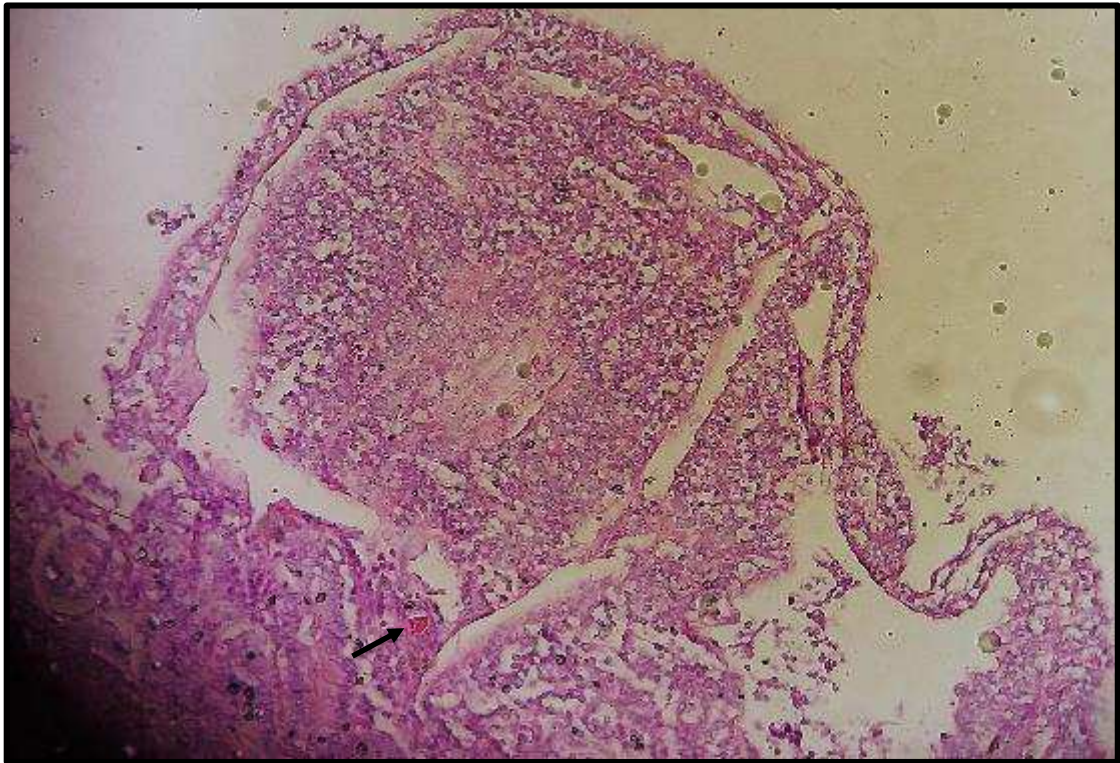


Figura 16. Fotografia da mucosa intestinal (jejuno) lesão granulomatosa com intenso infiltrado de células macrófagos epitelióide e células gigantes na mucosa (seta). Búfalo 83, paratuberculose subclínica, Baixada Maranhense, MA, 2015. Hematoxilina e eosina. Obj 20x.

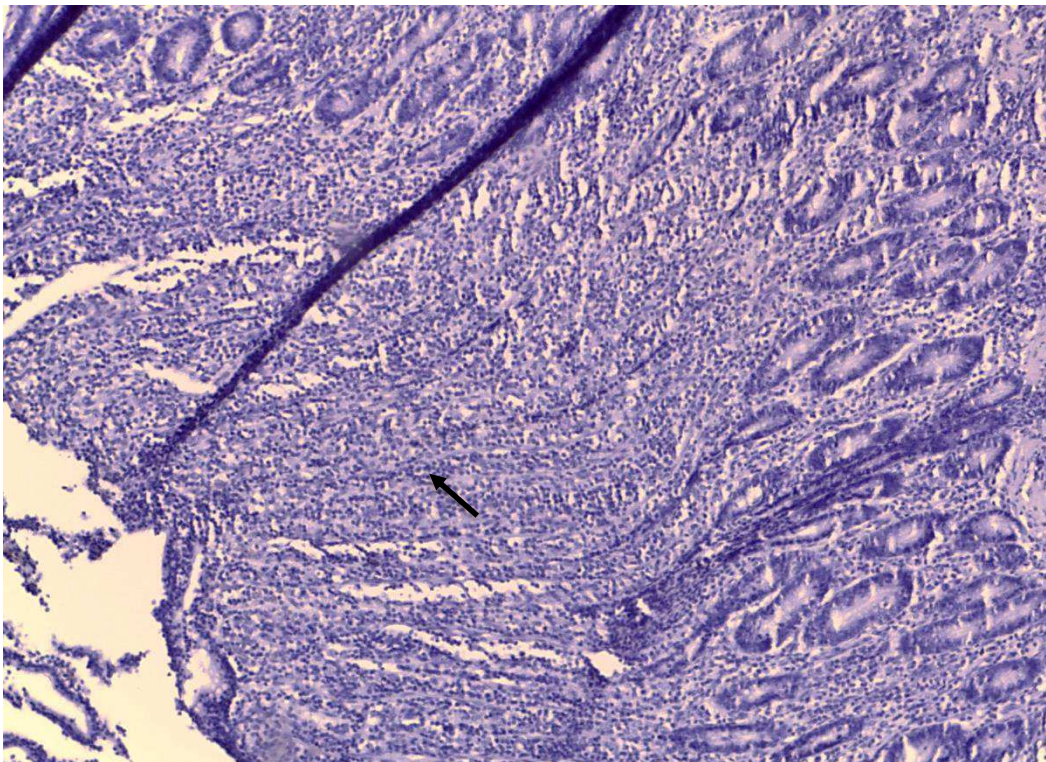


Figura 17. Fotografia da válvula íleo-cecal com infiltrado inflamatório de macrófagos epitelioides e células gigantes, com atrofia e fusão das vilosidades. Búfalo 43, paratuberculose subclínica, Baixada Maranhense, MA, 2015. Hematoxilina e eosina. Obj 20x.

Figura 18. Fotografia de linfonodo mesentérico. Infiltrado difuso acentuado de macrófagos epitelioides e células gigantes tipo Langhans (seta). Búfalo 91, paratuberculose subclínica, Baixada Maranhense, MA, 2015. Hematoxilina e eosina. Obj 20x.

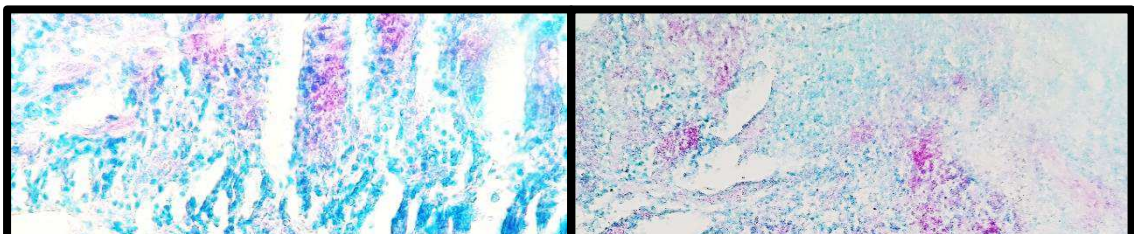
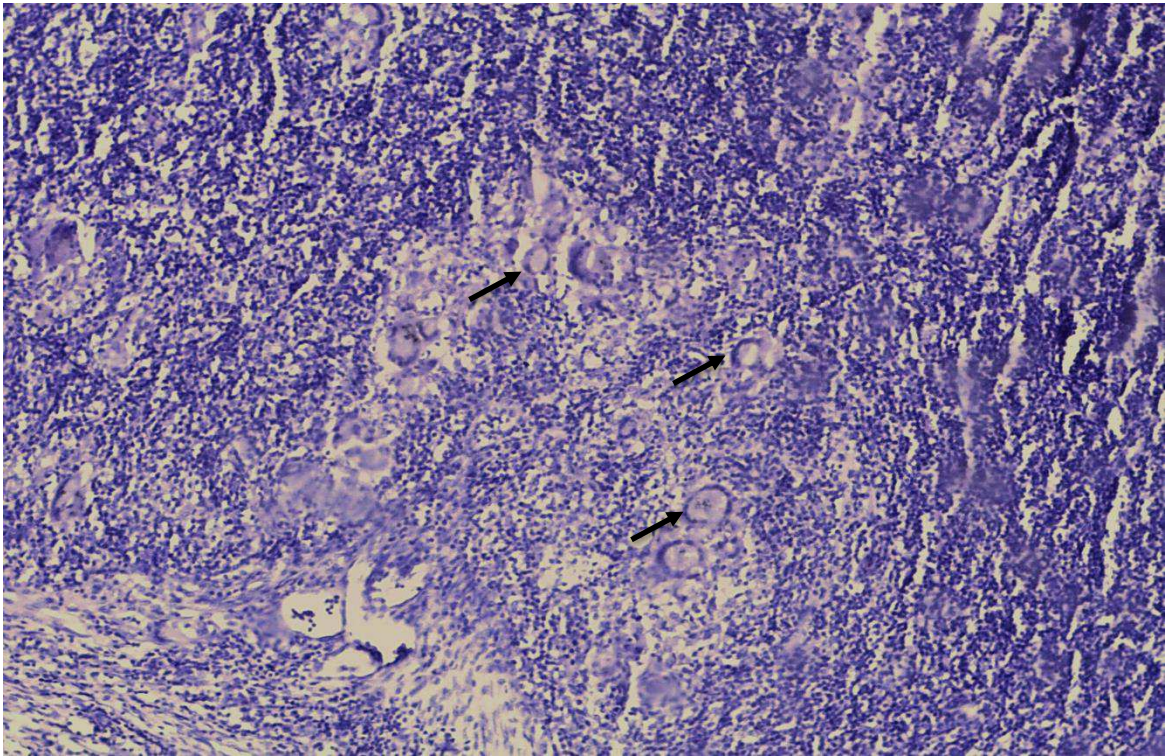




Figura 19. Fotografia da mucosa do íleo com numerosos bacilos álcool-ácido resistentes (A). Linfonodo mesentérico com presença de BAAR (B). Búfalo 25, paratuberculose subclínica, Baixada Maranhense, MA, 2015. Ziehl-Neelsen, obj.40x.

5.4. Isolamento bacteriano

No cultivo em meio HEYM, com antibiótico, das 115 amostras de fezes cinco (4,3%) revelaram características compatíveis com o MAP, tais com colônias redondas, brancas, lisas e levemente rugosas, coloração álcool-ácido e crescimento lento com de 8 semana de incubação. Nas demais amostras inoculadas não houve crescimento do agente após 24 semanas de cultivo e ou a contaminação inviabilizou a observação de colônias típicas de Map.

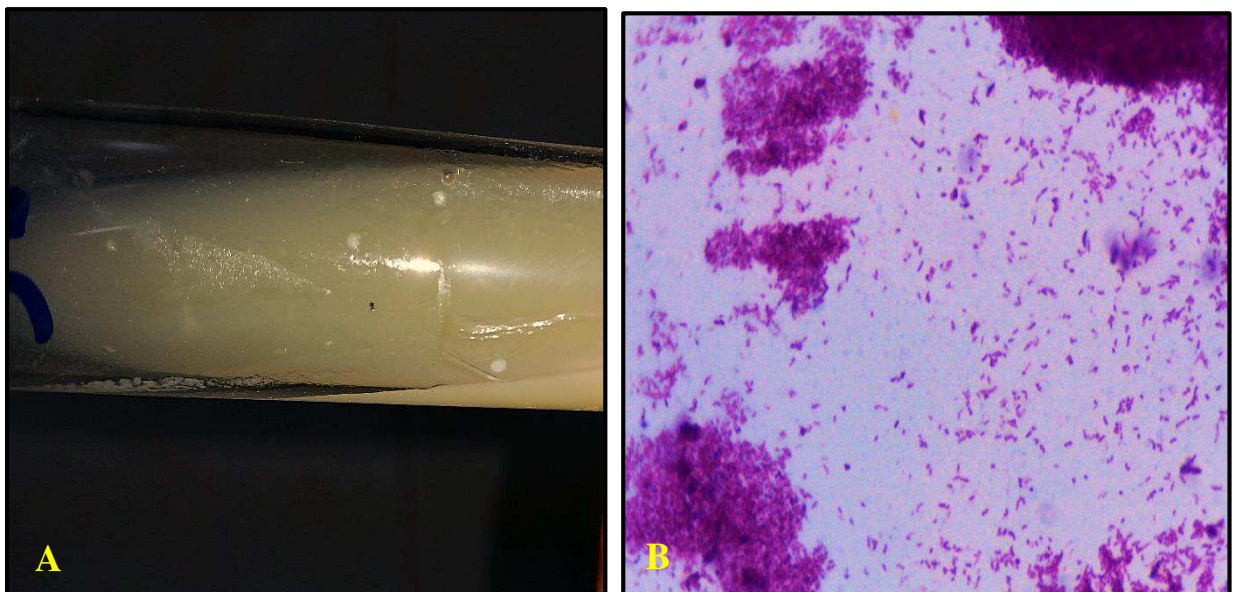


Figura 20. Colônias bacterianas típicas de Mycobacterium avium subsp. paratuberculosis, em meio Herrold com micobactina, de amostras fecais das vacas (A), Bacilos álcool ácido resistentes isoladas em meio Herrold com micobactina, de amostras fecais (B).

5.5. Reação da Polimerase em Cadeia em Tempo Real (PCR)

Na “real time” PCR foram amplificaram a sequência genética IS900 específica do *Mycobacterium avium* subespécie paratuberculosis em cinco (4,3%) do isolamento bacteriano e 15 (13%) fragmentos de jejuno, íleo e linfonodo mesentérico. A identidade do fragmento foi confirmada pela comparação com outras sequências de *M. avium* subsp. paratuberculosis do LABAD-UFRPE.

6-DISCUSSÃO

Nacionalmente a bubalinocultura tem destaque econômico em determinadas regiões do país, sobretudo nas regiões Norte e Nordeste, que juntas concentram mais de 50% do rebanho nacional. No presente trabalho fica caracterizada e confirmada a ocorrência natural da paratuberculose em rebanho bubalino na região da baixada maranhense, Brasil. O diagnóstico da enfermidade baseou-se nas alterações macroscópicas e histológicas, demonstração do agente nos focos de lesão pela coloração de Ziehl-Neelsen, isolamento do micro-organismo Map em meio de cultivo específico, além da amplificação genética do agente etiológico, através de PCR.

No caso da paratuberculose em búfalos, os registros incluem Itália (LILLINI et al., 1999) e Índia (SIVAKUMAR et al., 2006). No Brasil, apesar dos vários relatos da enfermidade em bovinos, casos clínicos da paratuberculose na espécie bubalina foram reportados em duas regiões do país; o primeiro caso foi descrito na região nordeste, estado de Pernambuco por Mota et al. (2010), em seguida por Dalto et al. (2012) relataram um rebanho bubalino infectado por Map na região Sul, no estado do Rio Grande do Sul, posteriormente por Barbosa et al. (2015) no estado de Maranhão.

No presente estudo a ocorrência natural de 13% da enfermidade em búfalos superou resultados de Sivakumar et al., (2006) na Índia e Barbosa et al. (2015) no estado do Maranhão, esse elevado índice está associado a criação extensiva dos búfalos na baixada maranhense, ou seja, não há controle sanitário e zootécnico e ao menos segregação dos animais por faixa etária, favorecendo transmissão do Map para os animais jovens, uma vez que a infecção ocorre nos primeiros dias de vida (STABEL, 1998).

Outro fator fundamental na propagação da paratuberculose nesse rebanho foi associado à grande aglomeração desses animais nos extensos lagos rasos, que se formam no período da estiagem. Nessas “piscinas naturais” permanecem praticamente o dia inteiro, alimentando-se e despejando suas excretas no ambiente, facilitando a liberação do Map nas fezes. Quando

MAP deixa um animal, por exemplo, nas fezes, que pode sobreviver em números baixos por um longo período de tempo (até um ano) em ambientes, tais como do solo e da água, mas que não se pode multiplicar lá. Por conseguinte, a principal fonte de infecção é estrume animais infectados (e o ambiente contaminado resultante) e leite (COLLINS, 1999).

6.1. Aspectos anatomopatológicos

6.1.1. Vasos Linfáticos

O espessamento e opacidade dos vasos linfáticos, em casos mais severos com aspecto tortuoso, visualizados *post mortem* desde o mesentério até a serosa das alças intestinais, se devem à linfangiectasia, perilinfangite e linfangite granulomatosas, que frequentemente estavam ocluídos (endolinfangite) pelo acúmulo de células inflamatórias, macrófagos e células gigantes, observados ao exame histopatológico. Esses achados foram frequentes em nossos animais e já descritos por pesquisadores (MOTA et al. (2010); YAMASAKI et al. 2010).

6.1.2 Linfonodos mesentéricos

Um característica marcante presente nesse estudo, são os granulomas focais presentes nos linfonodos mesentéricos, no entanto esse achado foi mencionada somente em bezerros bovinos nos estágios iniciais da doença (LARSEN et al. 1975). A linfadenite mesentérica granulomatosa rica em macrófagos epitelióides e células gigantes com presença de BAAR, estavam presente em animais deste estudo, por vez já relatada em bovinos e bubalinos por diversos autores (DALTO et al. 2012; SCHILD et al. 2015).

6.1.3 Intestinos

Os aspectos cerebroide e anelado das alças intestinais, observados através da serosa, decorrentes do acentuado espessamento da parede intestinal, foram atribuídos à severa infiltração inflamatória transmural, principalmente em mucosa e submucosa do jejuno e íleo. O comprometimento das camadas muscular e serosa do intestino, pela extensão da infiltração inflamatória da mucosa e submucosa alteração a estrutura natural da parede luminal dos intestinos, promovendo uma baixa absorção.

A aparência enrugada da mucosa do intestino, comumente observada em animais com paratuberculose clínica, não desaparece quando o intestino é distendido (CHIODINI; VAN KRUIJNINGEN; MERKAL, 1984; YAMASAKI et al. 2013); este achado não deve ser

confundido com a alteração que ocorre logo após a morte devido à persistência do peristaltismo (DRIEMEIER, et al., 1999).

No duodeno, observaram-se estruturas polipóides na superfície da mucosa espessada; nos cortes histológicos dessas áreas, os achados histológicos correspondiam à proliferação de glândulas duodenais e intestinais, que conferia aspecto “arboriforme” à superfície da mucosa. Nessas áreas havia infiltração inflamatória semelhante à outras seções do intestino, porém em menor intensidade e não se via qualquer estrutura que pudesse sugerir parasitose ou outro processo patológico. Na literatura não se encontrou referência a lesão descrita, em animais com paratuberculose.

Supõe-se que a infiltração inflamatória tanto em mucosa quanto na submucosa intestinal, poderia ter causado disfunções na atividade secretória das glândulas duodenais e consequente proliferação nas áreas afetadas. Acreditamos que a hipertrofia da lâmina própria e da muscular da mucosa presentes em variados graus de intensidade, observados nos animais deste estudo, pode ser atribuída às alterações estruturais da mucosa, secundárias ao acúmulo de células inflamatórias granulomatosas, cujas lesões foram observadas principalmente em jejuno e íleo.

Lesões macroscópicas no intestino delgado, que correspondem histologicamente à enterite, são usualmente descritas na paratuberculose (DRIEMEIER et al., 1999, Barbosa et al. 2015). Estas lesões foram observadas nos búfalos, em variados graus de intensidade, desde leve a severo. Vale ressaltar que nem sempre estão presentes, e que a variação na intensidade dessas lesões pode estar relacionada ao estágio da infecção, ao *status* imune do animal, a susceptibilidade individual e à cepa de Map (MENENDEZ, 1990; DALTON et al. 2012).

As lesões primárias ocorrem na região da válvula íleo-cecal (CHIODINI; VAN KRUININGEN; MERKAL, 1984) e em geral, as lesões observadas nos animais deste estudo, foram mais evidentes nos dois terços finais do intestino delgado assim como descrito por Clarke (1997). A mucosa intestinal, desde o duodeno até o reto, difusamente espessado e opaco, muitas vezes, com aspecto multinodular e com presença de secreção de coloração amarela, alteração também relatada por Chiodini, Kruiningen e Merkal (1984).

À microscopia, essas lesões apresentavam intensa infiltração de macrófagos na mucosa e submucosa, acompanhados de BAAR visualizados à coloração de Ziehl-Neelsen semelhantes aos encontrados por Barbosa et al. (2015) e Brito (2015) em búfalos com paratuberculose. A explicação do comprometimento primário da porção final do intestino delgado, pode estar no fato de que as placas de Peyer do íleo contém aproximadamente 1 a 2% de células T, e as do

jejuno cerca de 30 a 50% (MIYASAKA et al., 1983). A potencial falta de células T no íleo, capazes de efetuar a imunidade celular, sugere que as placas de Peyer desta região, as quais já são bem desenvolvidas em ruminantes jovens, é um ambiente relativamente favorável para a micobactéria (YAMASAKI et al. 2010). Tolerância imune local ao organismo tem sido também sugerida, como um mecanismo responsável para o estabelecimento da infecção em placas de Peyer (JUSTE et al., 1994). A porção terminal do íleo abriga relativamente grande população de micobactérias saprofitas em ruminantes, o que poderia inclusive, sugerir reduzida imunidade local (LEPPER; WILKS, 1988). Além disso, é aceitável que a diminuição progressiva à susceptibilidade ao Map com o aumento da idade, está relacionada, concomitantemente, a involução das placas do íleo e conseqüente desaparecimento de ambiente favorável para a persistência micobacteriana (REYNOLDS; MORRIS, 1983 apud CLARKE, 1997).

Segundo Yamasaki et al. (2010) o “aspecto lepromatoso” das lesões histológicas quando a infiltração inflamatória é difusa na mucosa, o que é condizente com a distribuição das lesões por nós observadas em todos os animais, muito embora esse termo, como também as descrições utilizadas para a aparência tuberculóide, são comumente utilizadas para as lesões necróticas caseosas observadas com frequência no intestino de pequenos ruminantes com paratuberculose (GARCIA-MARTIN, 1990).

A persistência de imunidade celular-mediada pró-inflamatória, causando inflamação crônica, pode ser provocada por pequeno número de micobactérias intracelulares capazes de resistir à defesa do hospedeiro (CHIODINI et al., 1984), como evidenciado nos animais deste estudo.

Assim como em casos de paratuberculose ‘paucibacillary’, ocorrem também na tuberculose e na lepra, e estão relacionadas a acentuado processo imunopatológico celular-mediado (BURRELS et al., 1995; GILMOUR et al., 1978). A tentativa de destruição dos bacilos pelos macrófagos e simultânea multiplicação do agente em seu interior, resulta na liberação de fatores solúveis os quais continuam a recrutar células inflamatórias. Células gigantes, às vezes, são formadas como parte da reação de hipersensibilidade do tipo retardado, que causa a agregação e retenção de macrófagos, comprometimento da vascularização e drenagem linfática, além de alterar a conformação normal do tecido afetado (CHIODINI; VAN KRUIJNINGEN; MERKAL, 1984). A ausência de parede celular, esferoplastos de micobactérias e a falta de lipídeos na parede celular são fatores potencialmente imunossupressivos ou podem estar relacionados à ocorrência de resposta inflamatória exacerbada concomitante à ausência BAAR

(CLARKE, 1997). Deve-se, inclusive, considerar a função da camada de lipídeo da micobactéria nos mecanismos de resistência à fagocitose (GILMOUR et al., 1978 apud CLARKE, 1997).

Não se sabe exatamente o porquê da progressão de alguns casos, após anos de incubação, para a forma clínica ‘multibacilar’ da paratuberculose. No entanto, acredita-se que a supressão ou queda da imunidade celular-mediada é um fator que desencadeia a proliferação micobacteriana e a eliminação fecal do agente (CLARKE, 1997). Nestes casos, a patogênese ainda é desconhecida.

6.2. Bacterioscopia

No exame direto através de uma prova rápida, sensível e econômica para o diagnóstico em tecidos denominada coloração de Ziehl-Neelsen mostrou-se satisfatória para a identificação do BAAR em tecidos de duodeno, jejuno, íleo e linfonodo mesentérico em animais assintomático, sendo que, nesse estudo todos os bubalinos abatidos eram provenientes de propriedades sem casos positivos confirmados de paratuberculose. No entanto, cinco búfalos com lesões de paratuberculose, foram negativos no ZN. Segundo Mota et al. (2010) e Dalto et al. (2012), isso pode ser justificado pelo segmento analisado, que nesta região, podem ser visualizadas lesões leves, e que geralmente a carga bacteriana é mais baixa, devido à possíveis mudanças na parede celular durante a preparação de tecidos e pelo processamento. Devido a este fato muitos organismos não conseguem corar com a fuscina dificultando a visualização da bactéria (Condrón et al, 1995; Clarke e Little, 1996). Quando a carga bacteriana é baixa, os bacilos podem não ser detectados no exame microscópico, o que poderia explicar os resultados negativos à coloração de Ziehl-Neelsen e positivos em outras técnicas.

6.3. Isolamento Bacteriano

Os resultados obtidos neste estudo demonstraram que cultivo fecal possui uma relativa sensibilidade quando utilizado como método de diagnósticos na identificação de bubalinos na fase subclínica da paratuberculose, favorecendo dessa forma, a maior eficiência das medidas de controle, reduzindo a infecção de novos animais e disseminação da infecção no rebanho (OIE, 2012). O diagnóstico da doença subclínica é difícil, devido à baixa sensibilidade dos testes desenvolvidos até agora. Os exames imunológicos e moleculares podem não identificar todos os animais infectados, gerando falso-negativos e, além disso, eles podem dar um número considerável de resultados falso-positivos (COUSSENS, 2004). Isso é especialmente verdade

na fase inicial da doença, quando imunoglobulinas específicas são produzidas em quantidades indetectáveis (SHIN et al., 2004, LILENBAUM; MARASSI; OELEMANN, 2007). Em rebanhos altamente infectados, alguns animais adultos podem ingerir grandes quantidades da micobactéria juntamente com alimentos e/ou água, eliminá-las nas fezes e esses serem detectados no cultivo. Ainda há dúvidas quanto à infecção logo após a ingestão da micobactéria, alguns autores acreditam que esses animais adquirem a infecção; no entanto, necessitam de longo tempo, tanto, para eliminar o agente nas fezes em quantidade suficiente para serem detectados pelo cultivo, quanto para desenvolver as lesões intestinais e apresentarem os sinais clínicos da paratuberculose (WHITLOCK et al., 2000).

O tempo de crescimento das colônias compatíveis com o Map em amostras de fezes variam entre 8 a 12 semanas foram semelhantes aos relatados por Sivakumar et al. (2005) na Índia, que detectaram seis búfalos positivos no cultivo bacteriológico, depois de 12 semanas de incubação.

6.4. Reação da Polimerase em Cadeia em Tempo Real (PCR)

A “real time” PCR realizada a partir das amostras de tecido e colônias de Map isoladas de fezes dos animais abatidos em matadouro e apresentou resultado positivo, o que demonstra ser uma ferramenta eficiente na detecção do agente na fase subclínica, assim como estudos realizado por (CASTELLANOS et al. 2010, TIMMS et al. 2011, LOGAR et al. 2012), evidenciando que a “real time” PCR têm sido ferramentas importantes na identificação de elementos genéticos, além de aumentar consideravelmente a sensibilidade dos testes para detecção de animais com a infecção subclínica.

Segundo Clark et al. (2008), o uso de PCR em tecidos para detecção de Map nos rebanhos é muito útil, de grande sensibilidade, rapidez e confiável, desde que controles negativos e positivos sejam utilizados, como observado em nosso estudo.

No presente estudo, 100% dos isolados de fezes foram positivos na “real time” PCR, assim como relatado por (D. YADAV et al, 2008, SIVAKUMAR et al, 2006) em cultura fecal de búfalos no norte da Índia.

Técnicas do protocolo adotado podem ter interferido na amplificação e identificação do material genético submetido à análise neste estudo. Segundo Whittington et al. (1998), algumas amostras de tecidos intestinos e linfonodos mesentéricos podem apresentar-se negativas quando analisadas num primeiro momento, porém, quando reanalisadas após tratamentos com substâncias distintas, os quais poderiam minimizar os efeitos inibitórios para a amplificação da

cadeia de DNA, resultaram positivas. Em nosso estudo, os tecidos não foram submetidos a uma segunda análise de PCR, e talvez por isso, a percentagem de amostras positivas nesta técnica tenha sido, relativamente, baixa.

Ressalta-se que os bubalinos detectados com o Map subclínicamente nesse estudo, foram resultantes de infecção natural. Entretanto, sabe-se que os búfalos são considerados relativamente resistentes à enfermidade, quando comparados com bovinos (SIVAKUMAR et al., 2006). No Brasil, embora haja relatos da enfermidade em algumas regiões, em bubalinos abatidos em matadouros ainda são escassos, provavelmente devido às dificuldades de diagnóstico, principalmente no estágio sub-clínico da doença.

No presente estudo, denota-se a importância dos matadouros avaliados receberem animais de diferentes regiões do estado. Este fato alerta para a importância da doença de Johne na saúde pública, devido à sua possível associação com a doença de Crohn (CROHN; GINZBURG; OPPENHEIMER, 1932; HERMON-TAYLOR, 2001; GRANT, 2005; OKURA; TOFT; NIELSEN, 2012), impelindo no risco de transmissão via alimentos e a disseminação do micro-organismo entre diferentes rebanhos e, inclusive, entre a população que consome diretamente a carne e o leite desses animais.

7-CONCLUSÕES

Os resultados do presente estudo demonstram a ocorrência de *Mycobacterium avium* subespécie paratuberculosis em búfalos abatidos em matadouros da Baixada Maranhense.

O intestino delgado, intestino grosso e linfonodo mesentérico são os focos de lesão em bubalinos com paratuberculose, desses o jejuno, íleo e válvula ileocecal são as regiões mais afetadas.

A PCR demonstrou-se ser mais sensíveis do que a cultura bacteriana uma ótima técnica para a real detecção de patógenos em búfalos infectados subclínicamente.

REFERÊNCIAS BIBLIOGRÁFICAS

ACYPRESTE, C. S. et al. Uso da técnica do ELISA indireto na detecção de anticorpos anti-*Mycobacterium paratuberculosis* em vacas em lactação. *Ciência Animal Brasileira*, v. 6, n.1, p. 55-59, 2005.

Agência Estadual de Defesa Agropecuária do Estado do Maranhão. Coordenadoria de Defesa Animal. Programa de Prevenção e Erradicação da Febre Aftosa. Efetivo de bovídeos leiteiros do Estado do Maranhão. Out. .2015.

ALIBASOGLU, M.; DUNNE, H. W.; GUSS, S. B. Naturally occurring arteriosclerosis in cattle infected with Johne's disease. *American Journal of Veterinary Research*, v. 23, p.49-57, 1962.

BARBOSA J.D.; BRITO M.F.; JUNIOR A.A.F.; JUNIOR P.S.B.; LEITE R.C.; MOTA R.A.; UBIALI D.G. Diagnóstico de paratuberculose por biópsia retal em búfalos. *Pesquisa Veterinária Brasileira* 35(10):823-828, 2015.

BERNARDES, O. Bubalinocultura no Brasil: situação e importância econômica. *Rev Bras Reprod Anim*, v.31, n.3, p.293-298, 2007. <<http://www.cbra.org.br/pages/publicacoes/rbra/download/293.pdf>> 08 Out. 2012.

BERNARDES, O. O búfalo no Brasil. In: Encontro de Búfalos das Américas, 4, 2006, Medellín, Colômbia. Memórias ... Medellín: [s.n.], 2006. p.14-19. BRASIL.

BERNARDI, Cristina Costa. Conflitos sócio-ambientais decorrentes da bubalinocultura em territórios pesqueiros artesanais: o caso Olinda Nova do Maranhão . Orientadora: Sueli Corrêa de Faria , 2005.

BRITO M.F. 2015. Comunicação pessoal (Departamento de Epidemiologia e Saúde Pública, Instituto de Veterinária, UFRRJ, Seropédica, RJ).

BUERGELT, C. D. et al. In vitro lymphocyte transformation as a herd survey methods for bovine paratuberculosis. *American Journal of Veterinary Research*, v. 39, p. 501-595, 1978.

CHIODINI, R. J. et al. Possible role of mycobacteria in inflammatory bowel disease. *Digestive Disease and Sciences*, v. 29, p.1073-1079, 1984.

CLARKE, C. J. The pathology and Patogenesis of Paratuberculosis in Ruminants and Other Species. *Journal of Comparative Pathology*, v. 116, p. 217-261, 1997.

COLLINS, D. M. et al. Investigation of Mycobacterium paratuberculosis in sheep by faecal culture, DNA characterisation and the polymerase chain reaction. *The Veterinary Record*, v. 133, p. 599-600, 1993.

COLLINS, M.T. et al. Evaluation of five antibodies detection tests for diagnosis of bovine paratuberculosis. *Clinical and Diagnostic Laboratory Immunology*, v. 12, n. 6, p. 685-692, 2005.

COUSINS, D. V.; EVANS, R. J.; FRANCIS, B. R. Use of BACTEC Radiometric culture medium and polymrase chain reaction for the rapid screening of ruminant faeces and intestinal tissues for Mycobacterium paratuberculosis. *Australian Veterinary Journal*, v. 72, p. 458-62, 1995.

DALTO A.C., BANDARRA P.M., PAVARINI S.P., BOABAID F.M., BITENCOURT A.P.G., GOMES M.P., Chies J., DRIEMEIER D. & CRUZ C.E.F.. Clinical and pathological insights into Johne's disease in buffaloes. *Trop. Anim. Health Prod.* 44:1-5. 2012.

DAMÉ, M.C.F. Búfalo: animal de tração. Pelotas: Empresa Brasileira de Pesquisa Agropecuária, 2006. 24p.

DIAS, L. D. et al. (2002) Isolamento do Mycobacterium paratuberculosis a partir de fezes de bovinos suspeitos de paratuberculose. In: SEMANA DE INICIAÇÃO CIENTÍFICA UFMG, 11., 2002, Belo Horizonte. Anais eletrônico... Belo Horizonte: UFMG, 2002.

DRIEMEIER D., CRUZ C.E.F., GOMES M.J.P., CORBELLINI L.G., LORETTI A.P. & COLODEL E.M. 1999. Aspectos clínicos e patológicos da paratuberculose em bovinos no Rio Grande do Sul. *Pesq. Vet. Bras.* 19(3/4):109-115.

DUPONT, O. *Jornal do Comércio do Rio de Janeiro* de 05/11/1915, 1915.

FAO. FAOSTAT. Data Base 2012. Disponível em <http://faostat.fao.org/faostat/collections?Version = ext&hasbulk =0>. Acesso em 20/05/2014.

FERREIRA, R., FONSECA, L. S., LILENBAUM, W. Detecção de anticorpos contra Mycobacterium paratuberculosis em rebanhos bovinos do Estado do Rio de Janeiro, Brasil. *Revista Brasileira de Medicina Veterinária*, v. 23, n. 4, p. 19-24, 2001.

FONSECA, L. F. L. et al. Identificação de anticorpos anti- Mycobacterium paratuberculosis em rebanhos bovinos leiteiros do Estado de São Paulo. Arquivos da Faculdade Veterinária UFRGS, v. 28, p. 51-56, 2000.

GARCIA, S.K.; Amaral, A.; Salvador, D.F. Situação da bubalinocultura mineira. Rev Bras Reprod Anim, v.29, n.1, p.18-27, 2005. <<http://www.cbpa.org.br/pages/publicacoes/rbra/download/RE0071827.pdf>> 4 Out. 2012.

GOMES, M. J. P., et al. Doença de Johne: Isolamento do Mycobacterium avium subsp. paratuberculosis (Map) em um rebanho leiteiro infectado na região sul do Brasil. Acta Scientiae Veterinariae, v. 30, n. 2, p. 113-118, 2002.

GRANT, I. R., BALL, H. J., ROWE, M. T. A pilot survey of raw and commercially GRANZIERA, Maria Luíza Machado. Direito Ambiental. São Paulo: Atlas, 2009.

HUTCHINSON L.J. Economic impact of paratuberculosis. In: Sweeney R.W. (ed.) Paratuberculosis (Johne.s disease). Vet. Clin. North Am. 12(2):373-381.1996.

IBGE: Diretoria de Pesquisas, Coordenação e Agropecuária, Pesquisa da Pecuária Municipal 2014. Disponível em www.ibge.gov.br. Acesso em 19/11/2015.

KREEGER, J. M. Ruminant paratuberculosis: a century of progress and frustration. Journal of Veterinary Diagnostic Investigation, v. 3, p. 373-382, 1991.

LAU, H. D. Common buffalo diseases in Amazonian Brazil. Buffalo Bulletin, v. 9, p. 75-77, 1990.

Ministério da Agricultura. Rebanho bubalino brasileiro - Efetivo por Estado 2010. Disponível em www.agricultura.gov.br. Acesso em 20/05/2014.

MORAVKOVA M., Hložek P., Beran V., Pavlik I., Preziuso S., Cuteri V. & Bartos M. 2008. Strategy for the detection and differentiation of Mycobacterium avium species in isolates and heavily infected tissues. Res.Vet. Sci. 85(2):257-264.2008.

MOTA, P. M. P. C. et al. Paratuberculosis in a dairy Gyr herd in a State of Paraíba, Brazil. Pesquisa Veterinária Brasileira, v. 29, n. 9, p. 703-706, 2009.

MOTA, R. A. et al. Ocorrência de paratuberculose em búfalos (Bubalus bubalis) em Pernambuco. Pesquisa Veterinária Brasileira, v. 30, n. 3, p. 237-242, 2010.

MUNIZ, Lenir Moraes. A criação de Búfalos na Baixada Maranhense: uma análise do desenvolvimentismo e suas implicações sócio-ambientais. III jornada internacional de políticas públicas, 2007, p.1-6. Disponível em : <<http://www.joinpp.ufma.br/jornadas/joinppIII/html/Trabalhos/EixoTematicoI/Eixo%209%20a117d7fcc8043a5882d91Lenir%20Moraes%20Muniz.pdf>> Acesso em : 03 janeiro 2016.

NAKAJIMA, M.; MAIA, F. C. L.; MOTA, P. M. P. C. Diagnóstico da paratuberculose em Minas Gerais. In: SIMPÓSIO BRASILEIRO EM MICOBACTÉRIAS, 4., 1991, Bauru. Anais... Bauru: [s.n], 1991.

OIE. Paratuberculosis (Johne's disease). Disponível em http://www.oie.int/fileadmin/Home/eng/Health_standards/tahm/2.01.12_PARATB.pdf. Acesso em 21/05/2014.

OLIVEIRA, D. M. et al. Paratuberculose em bovinos no Estado da Paraíba. In: ENCONTRO NACIONAL DO DIAGNÓSTICO VETERINÁRIO, 2003, Mato Grosso do Sul. 2008. Anais... Mato grosso do Sul: [s.n.], 2008.

OLIVEIRA, D. M. et al. Paratuberculose em caprinos e ovinos no Brasil. Pesquisa Veterinária Brasileira, v. 30, n. 1, p. 67-72, 2010.

pasteurised cow's milk in Northern Ireland. The Paratuberculosis Newsletter, v. 10, p. 5-8, 1998.

PIMENTEL, M.V.S.; Barbosa, M.M.M.; Andrade, S.C. de; Nascimento, W.G. do. Evolução da bubalinocultura no Nordeste brasileiro: uma revisão bibliográfica. In: Jornada de Ensino, Pesquisa e Extensão- JEPEX, 10, 2010, Garanhuns. Anais... Garanhuns: UFRPE- UAG, 2010.

PORTUGAL, M. A. S. C. et al. Ocorrência de paratuberculose no Estado de Santa Catarina. O Biológico, v. 4, p. 19-24, 1979.

RADOSTITS O.M., BLOOD D.C. & GAY C.C. Veterinary Medicine. 8th ed. Baillière Tindall, London. 1763p. 1994.

RAMOS, E. T. et al. Paratuberculose em bovinos no estado do Rio Grande do Sul. A hora Veterinária, v. 6, n. 34, p. 28-32, 1986.

RODRIGUES, C.F.C.; Iapichini, J.E.C.B.; Liserre, A.M.; Souza, K.B. de; Fachini, C.; Reichert, R.H. Oportunidades e desafios da bubalinocultura familiar da região sudoeste paulista. Revista Tecnologia e Inovação Agropecuária. p.100-109, 2008. <http://www.dge.apta.sp.gov.br/publicacoes/T&IA2/T&IAv1n2/Artigo_Bufalos_11.pdf> 4 Out. 2012.

SCHILD A.L.; ALBUNQUERQUE P.P.F.; ADRIEN M. L.; MOTA R.A.; SANTOS B.L.; PEREIRA C.M.; Paratuberculose em bovinos de corte na região Sul do Rio Grande do Sul. Pesquisa Veterinária Brasileira. 35(5):437-442, 2015.

SILVA, E. B. Diagnóstico de paratuberculose em bovinos de corte do estado do Pará-Brasil. 2005. Pará. 60p. Dissertação. (Mestrado em Ciência Animal), Universidade Federal do Pará, Castanhal, 2005.

STABEL, J. R. Johne's: a hidden threat. Journal of Dairy Science, v. 81, p. 283-288, 1998.

STEHMAN S.M. Moléstia de Johne (Paratuberculose), p. 823-829. In: Smith B.P. (ed.) Tratado de Medicina Interna de Grandes Animais. Vol. 1. Manole, São Paulo. 1990.

SWEENEY, R. W. Transmission of paratuberculosis. Veterinary Clinics of North America Food Animal Practice, v. 12, n. 12, p. 305-312, 1996.

TAYLOR, A. W. Experimental infection of cattle with varieties of Mycobacterium johnei isolated from sheep. Journal of Comparative Pathology, v. 63, p. 368-373, 1953.

THOREL, M.F. Taxonomic and genomic research on mycobactin-dependent mycobacteria. In: Paratuberculosis: Diagnostic Methods, Their Practical Application and Experience with Vaccination. In: INTERNATIONAL COLLOQUIUM ON PARATUBERCULOSIS, 3. Orlando. Proceedings... Orlando: International Association for Paratuberculosis, p. 222–235. 1991.

TWORT, F.; INGRAM, G. L. Y. A method for isolating and cultivating *Mycobacterium enteritidis chronicae pseudotuberculosis bovis*, Johne, and some experiments on the preparation of a diagnostic vaccine for pseudotuberculosis enteritidis of bovines. Proceedings of the Royal Society of London, v. 84, p. 517-543, 1912.

YAMASAKI E.M., BRITO M.F., MOTA R.A., MCINTOSH D. & TOKARNIA C.H. 2013. Paratuberculose em ruminantes no Brasil. *Pesq. Vet. Bras.* 33(2):127- 140.

YAMASAKI E.M., TOKARNIA C.H., Galvão A., Gomes M.J.P., Chies J.A.B., Veit T.D., Aragão A.P. & Brito M.F. 2010. Aspectos clínicos patológicos e controle da paratuberculose em rebanho bovino leiteiro. *Pesq. Vet. Bras.* 30(11):921-932.